UNIVERSITY OF WESTERN AUSTRALIA LIBRARY



22102099643

STORE

Med
K29795



TRAITEMENT

DES

ANKYLOSES

PAR LA RÉSECTION ORTHOPÉDIQUE

ET L'INTERPOSITION MUSCULAIRE

TRAITEMENT

DES

ANKYLOSES

PAR LA RÉSECTION ORTHOPÉDIQUE

ET L'INTERPOSITION MUSCULAIRE

PAR

Le Dr Alphonse HUGUIER

ANCIEN INTERNE LAURÉAT DES HÔPITAUX DE PARIS (MÉDAILLE D'ARGENT, 1903)

ANCIEN AIDE D'ANATOMIE A LA FACULTÉ DE MÉDECINE

PARIS

G. STEINHEIL, ÉDITEUR

2, RUE CASIMIR-DELAVIGNE, 2

1905

331883/

17672752

WELLCOME INSTITUTE LIBRARY

Coll.	welMOmec
Call No.	WE

INTRODUCTION

Les ankyloses vraies sont les reliquats cicatriciels d'un grand nombre de maladies articulaires ; elles sont caractérisées, anatomiquement, par la soudure osseuse ou fibreuse, partielle ou totale des os en contact et, cliniquement, par la diminution ou la perte des mouvements des articulations atteintes.

Les ankyloses sont dites *complètes* lorsqu'elles entraînent la perte totale des mouvements, *incomplètes* lorsque les mouvements restent encore possibles entre les extrémités osseuses. Dans les ankyloses complètes, le degré d'utilité du membre dépend beaucoup de son attitude ; aussi doit-on distinguer des ankyloses *en bonne* et *en mauvaise position.*

Les méthodes de traitement des ankyloses complètes et incomplètes sont essentiellement différentes.

Les ankyloses incomplètes guérissent par des moyens simples. Le redressement, la mobilisation méthodique du membre, l'électrisation et le massage suffisent généralement à assouplir l'articulation enraidie et à rendre aux muscles atrophiés la force nécessaire au rétablissement des mouvements volontaires.

Le traitement des ankyloses complètes, et celui des ankyloses incomplètes mais très serrées qui ont résisté aux moyens précédents, est beaucoup plus difficile.

S'il était toujours possible de reconstituer par une opération une articulation nouvelle à la fois mobile et solide, il serait évidemment indiqué d'intervenir dans tous les cas. Malheureusement, il n'en est rien. Les opérations orthopédiques qui ont pour but le retour de la mobilité entraînent presque toujours une diminution de la solidité du membre, si bien que certaines néarthroses rendraient beaucoup moins de services aux malades que des articulations ankylosées en bonne position. C'est en raison de cette imperfection des résultats

opératoires qu'on n'a pas le droit, à l'heure actuelle, de chercher, dans tous les cas, à rétablir par une opération, les mouvements dis parus. Il y a des articulations ankylosées en bonne position auxquelles on ne doit pas toucher. Il y a des articulations ankylosées en attitude vicieuse qu'on doit opérer uniquement pour pouvoir les réankyloser en bonne position.

Dans d'autres cas, les seuls que nous désirions étudier dans ce travail, il est indispensable ou préférable pour le bon fonctionnement du membre, de rétablir la mobilité articulaire. Ce qu'il faut alors éviter, à tout prix, c'est la reproduction de l'ankylose. Nous allons voir que ce n'est pas toujours chose facile.

Rhéa Barton, le premier, en 1826, chercha à rétablir les mouvement d'un membre ankylosé, en faisant au-dessous de l'ancienne articulation une ostéotomie linéaire et en mobilisant ensuite chaque jour le fragment inférieur. Il s'agissait d'une ankylose complète de la hanche avec attitude vicieuse de cuisse. La mobilité ne persista que peu de temps, puis l'ankylose se reproduisit. Huit ans après, à l'autopsie, on constata la soudure osseuse des fragments. C'est qu'en effet l'ostéotomie simple, quelle que soit sa forme, linéaire, cunéiforme, enarthrodiale ou trochléiforme, ne suffit pas pour empêcher la récidive, même quand on mobilise très régulièrement les fragments. Les fragments restant en contact, la consolidation se fait comme dans une fracture et une nouvelle ankylose survient rapidement. On cite, il est vrai, quelques exceptions à cette règle. Defontaine (du Creusot), a même pu, dans un cas d'ankylose du coude, obtenir par l'ostéotomie trochléiforme un résultat remarquable, le membre était à la fois très mobile et très solide. Mais des cas semblables sont fort rares et, en général, l'ostéotomie simple se termine par la soudure des os sectionnés.

D'après Ollier (1), trois conditions sont indispensables pour obtenir des chances sérieuses de reconstituer par une opération une articulation mobile.

1° Il faut empêcher le contact des deux surfaces de section qui

(1) *Traité des résections.*

ont la plus grande tendance à se souder pendant toute la durée du processus de réparation osseuse. Pour y arriver il est nécessaire de *réséquer* une hauteur d'os suffisante pour permettre aux tissus mous, non ossifiables, de s'interposer et de se réunir entre les fragments. De plus, si malgré la résection, la tonicité musculaire tend à rapprocher les os, il faut, aussitôt après l'opération, soumettre le membre à une *extension* énergique et continue de façon à écarter les surfaces de section et à favoriser le comblement de l'espace interosseux par l'interposition des parties voisines.

2° Il faut empêcher la régénération de l'os dans l'espace interfragmentaire, par conséquent enlever le *périoste* dont la couche interne fertile fournirait des ossifications nouvelles dans toute sa longueur. On peut enlever le périoste en même temps que l'os. Mais Ollier conseille, pour mieux ménager les insertions musculaires et la continuité des ligaments, de commencer par faire une décortication sous-périostée des os, puis après leur résection, d'enlever, au milieu de l'étui capsulo-périostique, un anneau de périoste de 8 à 10 millimètres de hauteur (résection sous-périostée interrompue).

3° Enfin pour assurer la mobilité, il faut assouplir le tissu cicatriciel interfragmentaire et faire développer une bourse séreuse entre les surfaces de section en interrompant chaque jour, à plusieurs reprises, les tractions et en mobilisant méthodiquement le membre opéré.

Les soins que réclame Ollier après les résections orthopédiques destinées au rétablissement de la mobilité articulaire ne sont pas toujours possibles. Il y a des cas où en raison même du siège de l'ankylose, l'extension continue est impossible ou très difficile à appliquer. Il y en a d'autres où malgré les tractions, les cellules osseuses possèdent un tel pouvoir ostéogénique et la plasticité des tissus est telle que les granulations interfragmentaires sont rapidement envahies par du tissu osseux ou tout au moins transformées en tissu fibreux anormalement rétractile et rigide. Dans ces conditions, les tissus mous périphériques ne parviennent pas à s'interposer entre les fragments et les os soudés par un cal osseux ou fibreux court et large ne permettent plus le moindre mouvement.

C'est pour éviter d'une façon plus certaine cette soudure des fragments que quelques chirurgiens ont eu l'idée de placer entre les os des corps étrangers ou de leur interposer, au moment même de l'opération, des lambeaux de parties molles non ossifiables empruntés aux tissus voisins du foyer de résection. De cette façon, on empêche bien plus facilement qu'avec l'extension continue le contact des surfaces de section et l'on assure mieux leur cicatrisation isolée.

Verneuil (1), le premier, a proposé l'interposition de parties molles pour empêcher la soudure des fragments du corps du maxillaire après l'opération d'Esmarch-Rizzoli. Ollier (2) a eu la même idée, mais dans le but d'éviter les réankyloses consécutives aux résections orthopédiques d'articulations ankylosées. De plus, il a entrevu les avantages du tissu musculaire. « On pourrait, dit Ollier, conserver le périoste, mais dans le but d'en coiffer le fragment inférieur pour opposer à la surface de section supérieure une couche de tissu non ossifiable. La face externe du périoste, surtout si l'on a soin de la laisser doublée d'une légère couche de *tissu musculaire*, n'a pas d'éléments ostéogènes, elle est fibreuse et ne s'ossifie que lorsque le processus ossifiant dépasse ses limites physiologiques. En ramenant cette coiffe sur l'os et en la fermant par une ligature en bourse, on limiterait l'ossification à l'intérieur de la gaine périostique et l'on éviterait la propagation de ce processus ossifiant aux tissus conjonctifs voisins. »

Presque tous les chirurgiens qui ont eu recours à l'interposition de parties molles, ont interposé des lambeaux de muscles.

Helferich (de Griesfwald) et Lentz, les premiers, eurent recours à l'interposition musculaire pour empêcher la récidive à la suite de résections du condyle dans des cas d'ankylose de la mâchoire inférieure.

M. Rochet (de Lyon) modifia le procédé d'Helferich et appliqua la méthode au traitement des ankyloses doubles de la hanche.

Cramer fit une interposition musculaire dans un cas d'ankylose osseuse de la rotule.

(1) *Gazette hebdomadaire*, 1863.
(2) *Loc. cit.*, t. III, p. 82 (en note).

Notre maître M. Nélaton, le 18 juin 1902, à propos de deux résections orthopédiques de la hanche, proposa à la Société de chirurgie, l'interposition musculaire comme *méthode générale* de traitement des ankyloses osseuses.

Quelques jours après, M. Quénu publia l'observation d'un malade qu'il avait opéré d'ankylose du coude par la résection et l'interposition du ligament antérieur de l'articulation doublé de fibres du brachial antérieur.

Depuis, M. Coville (d'Orléans) appliqua le procédé à l'ankylose de l'épaule et M. Nélaton à celle du poignet.

Enfin, notre maître M. le professeur Berger et M. Banzet, dans leur livre récent de *Chirurgie orthopédique* disent quelques mots de l'interposition musculaire pour le traitement des ankyloses de l'épaule, du coude et de la hanche.

Notre travail a pour objet cette nouvelle méthode de traitement.

Nous l'avons divisé en deux parties : dans la première, nous étudierons la supériorité de l'interposition musculaire sur celle de corps étrangers ou d'autres parties molles et les indications de la méthode ; dans la seconde, nous étudierons la technique opératoire pour chaque articulation et dans chaque chapitre, nous intercalerons les observations que nous avons pu recueillir.

PREMIÈRE PARTIE

CHAPITRE PREMIER

Choix de la substance à interposer. — Supériorité de l'interposition musculaire.

Dans ce chapitre, nous allons passer en revue les diverses substances qui ont été préconisées pour empêcher la fusion des surfaces osseuses sectionnées et nous chercherons à établir à laquelle de ces substances il convient de donner la préférence.

1° **Corps étrangers.** — L'interposition de corps étrangers n'a été, à notre connaissance, employée que trois fois sur le vivant.

Narath (1) a interposé un morceau de *baudruche*, Roser (2) une lamelle d'*or* et Frœlich (3) une plaque de *celluloïd*.

Dans les deux premiers cas la mobilité persista, dans le troisième la néarthrose fonctionna pendant quatre mois, puis brusquement l'ankylose se reproduisit.

Fodërl (4) et Chlumskij (5) ont fait des recherches expérimentales pour étudier ce que devenaient les articulations réséquées dans les cavités desquelles on avait introduit des corps étrangers. Les expériences de Fodërl étant moins précises que celles de Chlumskij, nous nous contenterons de résumer celles de ce dernier chirurgien.

(1) Narath, *Centralb. für Chir.*, 1896.
(2) Roser, *Centralb. für Chir.*, 1898.
(3) Frœlich, *Congr. de chir. orthop. de Berlin*, 1904.
(4) Foderl, *Centralb. für Chir.*, 1896.
(5) Chlumskij, *Centralb. für Chir.*, 1900.

Chlumskij, après avoir anesthésié des chiens et des lapins, ouvrait largement l'articulation du genou d'un côté, coupait tous les ligaments, puis réséquait les extrémités osseuses ou se contentait de gratter et de détruire les cartilages articulaires. Il introduisait alors dans la cavité articulaire tantôt des plaques d'argent, tantôt des plaques d'étain, de celluloïd, de caoutchouc ou des morceaux de batiste suffisamment larges pour recouvrir complètement le tibia et les fixait à cet os et aux ligaments latéraux sectionnés. Ensuite, il suturait la capsule et les ligaments latéraux après les avoir raccourcis de façon à éviter une trop grande laxité articulaire.

Dans ses premières expériences, Chlumskij faisait des pansements ou appliquait sur le membre opéré des appareils immobilisateurs en plâtre. Les animaux arrachant les premiers, supportant mal les seconds, il supprima, dans la suite, tout pansement et appareil.

Les résultats de ces expériences furent satisfaisants. Les premiers jours après l'opération, les animaux ménageaient le membre opéré, puis, petit à petit, l'utilisaient pour la marche bien qu'avec moins d'adresse et sûreté qu'auparavant. Finalement, la mobilité de l'articulation était à peu près normale, la flexion seule était un peu limitée. Dans plusieurs cas de résections totales, Chlumskij constata une mobilité latérale anormale, mais celle-ci, surtout chez les lapins, sembla ne pas gêner les mouvements des animaux.

A l'autopsie, qui fut pratiquée trois à quatre mois et demi après l'opération, Chlumskij trouva les cavités articulaires en assez bon état, elles contenaient cependant un peu de sérosité. Les extrémités osseuses dont il n'avait enlevé que le cartilage étaient recouvertes d'un mince revêtement cartilagineux de néoformation et d'aspect à peu près normal. Les os dont il avait réséqué l'extrémité, présentaient une surface articulaire recouverte de tissu conjonctif. La capsule et les ligaments cicatrisés étaient suffisamment épais.

Les plaques de caoutchouc et de celluloïd étaient bien en place, à peine glissées vers le point déclive. Les minces plaquettes d'argent étaient fragmentées, et on retrouvait leurs débris à la périphérie de l'articulation. Les morceaux de batiste étaient plissés.

Sur un certain nombre d'animaux, les expériences entraînèrent la

mort par septicémie ou la formation d'abcès périarticulaires ; dans aucun cas il n'y eut de suppuration intra-articulaire.

Chlumskij essaya encore d'interposer des plaques résorbables : os décalcifié, ivoire, magnésium. Il employa surtout cette dernière substance plus facile à stériliser.

Les résultats fonctionnels furent analogues aux précédents. Les plaques disparurent d'autant plus rapidement qu'elles étaient plus minces.

La production de cartilage et la forme arrondie des extrémités osseuses réséquées étaient absolument les mêmes que dans les expériences précédentes. Par contre, Chlumskij remarqua que les cavités articulaires étaient *plus petites* que dans les expériences faites avec des plaques non résorbables. Le temps trop court d'observation ne lui permit pas de dire avec certitude si les cavités articulaires allaient continuer à s'effacer et, par suite, modifier le résultat obtenu.

2° **Interposition de parties molles.** — Helferich et après lui plusieurs chirurgiens dont on trouvera les observations détaillées dans ce travail, ont interposé des lambeaux *musculaires*. M. Quénu interposa une bandelette *tendino-aponévrotique* (obs. XIX), Glück des lambeaux de *peau* (obs. VII et VIII), enfin M. Ombrédanne un des *tendons* du poignet (obs. XXV).

3° **Choix de la substance à interposer.** — Quelle est parmi les diverses substances que nous venons d'énumérer celle qu'il convient d'interposer ? Doit-on donner la préférence aux corps étrangers ou aux parties molles, et parmi ces dernières quelle est celle qui donne les meilleurs résultats ?

Nous pensons que l'on doit rejeter l'emploi de *corps étrangers résorbables*. Les expériences de Chlumskij, nous ont, en effet, montré qu'après les résections d'articulations saines, les nouvelles cavités articulaires diminuaient d'étendue à mesure que les plaques se résorbaient. D'autre part, les autopsies des animaux ont été faites trop peu de temps après les opérations pour que l'on puisse affirmer que ces cavités ne s'oblitéreraient pas complètement dans la suite.

Il est donc logique de penser que, dans les cas pathologiques, une

nouvelle ankylose surviendrait dès que la résorption du corps étranger permettrait le contact des surfaces osseuses.

Les corps étrangers non résorbables peuvent être divisés en deux groupes.

Ceux du premier (plaques minces d'or, d'argent, d'étain) ont l'inconvénient de s'altérer, de se fragmenter. Au bout de peu de temps, ils n'empêchent donc plus le contact des surfaces réséquées et ils présentent par conséquent, les mêmes inconvénients que les corps étrangers résorbables. Dans le cas de Roser, l'interposition d'une lamelle d'or a donné un bon résultat mais il ne s'agissait pas d'une ankylose vraie de la mâchoire, l'articulation était peu altérée et rien ne prouve que la mobilité du maxillaire aurait persisté si l'opération avait été faite contre une ankylose osseuse ou fibreuse.

L'interposition de *corps étrangers non altérables* (caoutchouc, celluloïd) nous semble inférieure à l'interposition de parties molles. Nous savons bien que des corps étrangers aseptiques peuvent être tolérés indéfiniment par les tissus sains, nous savons aussi que de temps en temps ils sont mal supportés et éliminés. De plus, ils ont le défaut d'exciter l'ostéogénèse. Dans le cas de Frœlich, l'interposition d'une plaque de celluloïd large et longue de 6 centimètres et épaisse de 1 millimètre n'empêcha pas la formation d'un cal osseux et la réankylose complète et rapide de la hanche quatre mois après l'opération.

Voyons maintenant ce qu'il faut penser de l'interposition de *parties molles*.

Les *lambeaux de peau*, bien que vantés par Glück et considérés par ce chirurgien comme étant très supérieurs aux autres parties molles nous paraissent présenter plusieurs inconvénients. La peau n'est pas aseptique et il est fort difficile d'aseptiser d'une façon rigoureuse les cavités des nombreuses glandes qu'elle renferme ; des infections, des suppurations sont donc à craindre. D'autre part, n'est-il pas dangereux d'inclure un lambeau de peau à l'intérieur des tissus ? Si le lambeau continue à vivre n'est-il pas à redouter que la desquamation incessante de sa face épithéliale n'entraîne l'accumulation de débris épidermiques dans la nouvelle articulation.

Ne connaît-on pas les expériences de Masse (1) qui, introduisant dans le péritoine de jeunes rats des lambeaux de peau, les a vu se greffer et donner naissance à des kystes dermoïdes ?

L'*interposition tendineuse* a donné un bon résultat à M. Quénu et un mauvais à M. Ombrédanne. Il est juste d'ajouter que dans ce dernier cas la plaie ne resta pas complètement aseptique, qu'un volumineux épanchement sanguin se forma dans la cavité de la néarthrose et que cet échec ne suffit pas pour permettre de juger d'une façon définitive la valeur du procédé.

Par contre, les faits prouvent que le *tissu musculaire* est parmi toutes les substances que nous venons d'énumérer celle qui s'oppose le mieux à la fusion de deux surfaces osseuses. Les opérations pour fractures non consolidées ont, en effet, montré à de nombreux chirurgiens que l'interposition musculaire était une cause fréquente de pseudarthrose. Tillaux (2) a même soutenu que l'interposition musculaire menait fatalement à la pseudarthrose et spécialement à la pseudarthrose flottante dont elle paraissait être cause essentielle, sinon unique.

Tous les chirurgiens, il est vrai, n'admettent pas l'opinion de Tillaux. Grult (3) a soutenu que les muscles interposés ne constituaient qu'un obstacle passager à la consolidation des fractures. D'autre part, MM. Areilza et Arregui (4) ayant obtenu une réankylose à la suite d'une ostéotomie du maxillaire suivie d'interposition de muscles du plancher buccal, ont prétendu que les fibres musculaires interposées avaient disparu par résorption. Ils ont même cherché à prouver le fait expérimentalement et, à la suite de leurs expériences, ils sont arrivés à cette conclusion que les opérations basées sur le principe de l'interposition musculaire, agent de mobilité, étaient condamnées à échouer.

MM. Cornil et Coudray (5), ayant répété les expériences des chi-

(1) Masse, *Congrès français de chirurgie*, 1885.
(2) *Congrès français de chirurgie*, 1888.
(3) Cité par MM. Cornil et Coudray.
(4) *Congrès de Madrid*, 1903.
(5) *Revue de chirurgie*, 1904.

rurgiens espagnols, sont arrivés à des résultats et à des conclusions tout à fait opposés. « Nous ignorons, disent-ils, comment MM. Areilza et Arregui ont procédé dans leurs expériences, s'ils ont réuni toutes les conditions de la persistance de l'interposition musculaire à la suite de leurs opérations, c'est-à-dire l'immobilisation des membres. Cette remarque n'est pas une critique a priori ; elle est inspirée par quelques essais que nous avons faits nous-même dans cette voie, et nous avons nettement vu qu'à la jambe, par exemple, les mouvements de défense que font les animaux, mouvements de flexion énergique, ont pour résultat de sectionner les fibres musculaires par l'intermédiaire des fils de suture. Il est donc vraisemblable que l'interposition musculaire n'existe plus. Le fait anatomique invoqué par les auteurs espagnols, à savoir que les fibres musculaires placées entre les fragments se résorbent, est inexact. Tout au contraire, nous avons vu les faisceaux musculaires inclus dans des cas déjà anciens, dont l'un datait de trois mois, à peine dégénérés. *Les muscles interposés entre les fragments retardent ou empêchent complètement la consolidation dans le foyer de la fracture.* »

Quant à savoir par quel mécanisme les fibres musculaires empêchent la consolidation, c'est là un point qui n'est pas encore parfaitement élucidé. Pour les uns, les lambeaux musculaires agissent simplement à la façon de corps étrangers, c'est-à-dire en empêchant le contact des fragments. Pour Tillaux, le tissu musculaire agit en déterminant par ses contractions des secousses qui maintiendraient les fragments écartés. Enfin MM. Cornil et Coudray invoquent « une action chimique, une décalcification de l'os par les acides contenus dans la substance musculaire ».

Quoi qu'il en soit, ce que nous devons retenir c'est que la clinique, l'anatomie pathologique et l'expérimentation s'accordent pour démontrer que les muscles interposés apportent un obstacle presque absolu à la consolidation des fractures. Il était donc tout à fait naturel que les chirurgiens aient songé à appliquer l'interposition musculaire au traitement des ankyloses puisque, après résection, les surfaces osseuses se trouvent absolument dans les mêmes conditions que les fragments d'une fracture. Les faits du reste ont prouvé que

cette méthode de traitement n'était pas illusoire. On trouvera dans ce travail 27 observations d'ankyloses traitées par l'interposition musculaire. Dans 26 cas la mobilité des néarthroses a persisté. Dans le seul cas où l'ankylose ait récidivé, la plaie avait été infectée et le lambeau musculaire sphacélé s'était éliminé (Obs. XXIV).

CHAPITRE II

Indications et contre-indications.

Dans ce chapitre, nous allons essayer de montrer quelles sont les ankyloses complètes ou très serrées qu'on peut ou que l'on doit opérer dans le but de rétablir la mobilité articulaire, et dans quel cas il est indiqué de terminer l'opération par une interposition musculaire.

Les indications dépendent du siège, de la nature de l'ankylose et de l'âge du malade.

1° Siège de l'ankylose. — *Mâchoire.* — Dans tous les cas l'opération est indiquée et il suffit de rappeler en quelques mots la gravité de l'ankylose temporo-maxillaire pour que l'on comprenne la nécessité d'une méthode de traitement capable d'assurer d'une façon certaine la mobilité de la mâchoire.

L'ankylose temporo-maxillaire, non seulement empêche la mastication, compromet la respiration et la phonation, détermine une déformation très marquée du visage (visage d'oiseau des auteurs allemands), entraîne l'arrêt de développement, la déviation ou la perte des dents mais encore retentit rapidement sur l'état général. L'amaigrissement résultant de l'insuffisance de l'alimentation ne tarde pas à devenir excessif. Après quelques années, la maladie aboutit à la cachexie et se termine par la mort. Il faut citer comme un cas tout à fait exceptionnel ce malade de Ranke (1) qui, ne pouvant écarter les dents de plus de 1 millimètre, et cela depuis treize ans, ne consentit à se laisser opérer que parce qu'il craignait « de ne pouvoir, avec cette infirmité, embrasser sa fiancée comme les jeunes gens embrassent les leurs ».

Dans quelques cas, la mort survient brusquement par suffocation. Il suffit, en effet, d'un vomissement un peu abondant pour que les

(1) Ranke, *Congrès chir. allem.*, 1885.

matières vomies, ne pouvant s'échapper facilement par l'orifice buccal rétréci, se précipitent dans les voies aériennes et entraînent la mort par asphyxie.

C'est là un fait important à retenir et sur lequel nous aurons à revenir en parlant de l'anesthésie générale chez ces malades.

Epaule. — L'ankylose de l'épaule est une infirmité gênante mais qui permet, à condition que le bras ne soit pas trop écarté du tronc, un utile fonctionnement du membre grâce aux mouvements compensateurs qui passent entre l'omoplate et le thorax. Le malade n'est guère gêné que pour porter le bras en avant et en dehors au-dessus de l'horizontale et pour les mouvements de rotation.

Une opération destinée à rétablir la mobilité de l'épaule ne sera donc à discuter que si elle est capable d'augmenter notablement l'utilité du membre et surtout si le malade a besoin des mouvements abolis pour l'exercice de sa profession. Ollier a bien montré qu'un bon résultat ne pouvait être obtenu qu'à la condition expresse que le deltoïde et les muscles rotateurs ne soient pas complètement atrophiés. Or l'intégrité des masses musculaires n'existe guère que dans les ankyloses *récentes* consécutives aux traumatismes et aux arthrites plastiques à marche rapide dans lesquelles « la soudure est pour ainsi dire survenue avant l'atrophie musculaire ». Dans les vieilles ankyloses ou dans celles qui se sont produites peu à peu, les muscles transformés en tissu fibreux, ayant perdu pour toujours leur contractilité seraient incapables de mouvoir et de fixer le bras. Une résection ne servirait qu'à transformer un membre encore très utile en un membre de polichinelle incapable de rendre le moindre service.

Ces considérations expliquent pourquoi les résections orthopédiques de l'épaule sont très rarement indiquées.

Coude. — Les indications de la résection dépendent, avant toute autre chose, de l'attitude du membre ankylosé.

L'immobilisation de l'avant-bras en extension ou à angle obtus rend le malade très infirme et dans tous les cas l'intervention s'impose. On doit opérer dès que l'incurabilité de l'affection est confir-

mée de façon à ne pas laisser augmenter l'atrophie des muscles du bras.

Lorsqu'au contraire l'avant-bras est fixé à angle droit, en bonne position, le membre reste très utile et permet au malade d'exercer des professions pénibles. La résection ne permettant pas toujours de rétablir une articulation parfaitement solide et faisant perdre au membre une partie de sa force, il faut n'intervenir que si la profession du malade exige de la part du membre ankylosé plus de mobilité que de solidité. « Ce n'est pas, dit Ollier, chez les manouvriers et les hommes de peine qu'il faut pratiquer cette opération, c'est chez les sujets jeunes qui ont besoin de plus d'adresse que de force et qui ne sont pas obligés de fournir un travail pénible. »

L'atrophie même très marquée des muscles du bras n'est pas une contre-indication absolue. Des muscles immobilisés depuis de longues années [7 ans (Ollier) ; 16 ans (Delbet), Obs. XX], ont pu retrouver leur contractilité et leur force après la résection du coude ankylosé.

Du reste, Ollier a montré que l'atrophie complète n'était limitée qu'à certains muscles ; que les muscles qui avaient une de leurs insertions sur l'humérus et l'autre sur les os de l'avant-bras (brachial antérieur, rond pronateur, court supinateur, vastes) étaient par le fait même de l'immobilité, condamnés à l'atrophie et que leur substance contractile pouvait disparaître complètement ; au contraire, que ceux qui avaient leur insertion supérieure sur l'omoplate n'étaient jamais totalement atrophiés parce qu'ils continuaient à agir dans certains mouvements du bras sur le tronc. Ces faits ont une certaine importance au point de vue de l'interposition musculaire et montrent qu'il faut connaître plusieurs procédés opératoires puisque le muscle sur lequel on se proposait de tailler un lambeau avant l'opération peut être complètement dégénéré et impropre à remplir le rôle qu'on aurait voulu lui faire jouer.

Poignet. — La résection orthopédique du poignet faite dans le but de rétablir la mobilité articulaire présente les mêmes indications que celle du coude, c'est-à-dire que les indications de l'opération dépendent avant tout de l'attitude de la main et de la profession du malade.

Malgré la grande fréquence des ankyloses du poignet, la résection typique du poignet a été rarement pratiquée, Prasselaigue (1), en 1894, n'avait pu réunir que cinq résections pour ankyloses vraies du poignet. C'est que la résection faite par le procédé ordinaire expose à la récidive si on la fait trop économique et à l'excès de mobilité si on la fait trop étendue. Nous verrons que, grâce à l'interposition musculaire, M. Nélaton a pu rétablir au poignet une nouvelle articulation possédant les deux qualités d'une bonne néarthrose, c'est-à-dire la mobilité et la solidité (Obs. XXVI).

Hanche. — Les indications sont différentes suivant que l'ankylose est uni ou bilatérale.

Les ankyloses unilatérales en extension, c'est-à-dire en bonne position, permettent un bon fonctionnement du membre. Le malade peut rester debout, faire de longues courses sans aucune fatigue, il n'est guère gêné que pour s'asseoir et pour monter ou descendre des escaliers.

Les ankyloses unilatérales avec attitude vicieuse (il s'agit presque toujours d'une déviation de la cuisse en adduction, flexion et rotation interne, que M. Kirmisson appelle plus simplement *inversion*) sont, contrairement aux précédentes, extrêmement gênantes. Si la mauvaise position est peu marquée, l'ascension du bassin, nécessaire pour ramener les membres au parallélisme, entraîne un raccourcissement du membre qui gêne considérablement la marche, si elle est plus prononcée, l'ankylose équivaut pour ainsi dire à la perte de la fonction du membre dévié.

Théoriquement, il semblerait qu'on doive, quelle que soit la position du membre, rendre à l'articulation ankylosée sa mobilité. Et cependant presque tous les chirurgiens sont d'accord pour respecter les ankyloses unilatérales en extension et se contenter de ramener le membre dans la rectitude, sans chercher à reconstituer une articulation mobile, dans les cas où l'ankylose s'accompagne d'attitude vicieuse. C'est qu'en effet les opérations qui permettent le retour de la mobilité n'y arrivent qu'en diminuant la solidité et la force du

(1) Prasselaigue, Thèse de Paris, 1894.

membre et que malgré les progrès de la technique, on risque de laisser au malade un membre mal fixé qui ne permet pas de fournir une longue marche et qui occasionne souvent une boiterie disgracieuse.

S'il ne faut pas rechercher la mobilité dans les ankyloses unilatérales, il en va tout autrement quand la maladie occupe les deux hanches. Ici, surtout lorsque l'ankylose s'accompagne d'attitude vicieuse très marquée, l'impotence atteint ses extrêmes limites. Il est de ces malheureux atteints d'ankylose double de la hanche et de raideur de la colonne vertébrale et des genoux « qui sont obligés de garder le lit ou le fauteuil dans les positions les plus gênantes et les plus antiphysiologiques » [Ollier]. Lorsque les deux membres inférieurs restent au parallélisme ou sont légèrement fléchis et que les ankyloses sont localisées aux hanches, l'impotence est moins marquée. Le malade peut encore marcher même sans béquilles, mais avec beaucoup de peine et il éprouve la plus grande difficulté pour s'assoir. Il suffit, du reste, de lire l'observation XXXI pour se rendre compte des troubles fonctionnels qu'entraîne la bilatéralité des lésions.

Dans ces cas la reconstitution d'une articulation mobile s'impose même au prix de la diminution de la solidité et de la claudication ultérieure. Mais les chirurgiens discutent pour savoir si l'on doit établir une néarthrose d'un seul ou des deux côtés. Volkmann (1), Langenbeck (2), Ollier (3) pensent qu'il faut rétablir la mobilité d'un seul côté et se contenter de redresser le membre du côté opposé. Lorenz (4), au contraire, soutient qu'il vaut mieux créer une double néarthrose pour assurer une mobilité suffisante. Nous pensons, avec notre maître M. Nélaton, qu'il faut d'abord opérer un côté, puis si l'articulation obtenue est suffisamment solide, répéter l'opération du côté opposé ; si, au contraire, la néarthrose présente un excès de mo-

(1) Volkmann, *Centralb. für Chir.*, n° 15, 1855.
(2) Langenbeck, *Archiv für Chir.*, B XXXI, H III, 1884.
(3) Ollier, *Traité des résections*, t. III, p. 84.
(4) Lorenz, *Berliner Klinik*, 1896.

bilité, il ne faut pas toucher à l'ankylose opposée ou simplement redresser le membre s'il est fixé en inversion.

Genou. — Les expériences d'Ollier (1), celles de Fodërl (2) et de Chlumskij (3) démontrent qu'il est possible de réséquer le genou sur des animaux et de reconstituer une articulation sur le type primitif. D'autre part, les faits de Fergusson (4) et d'Annandale (5) prouvent qu'on peut, chez l'homme, obtenir au genou une néarthrose mobile compatible avec un bon fonctionnement du membre. Malheureusement, en regard de ces cas exceptionnels, il faut placer ceux très fréquents de genoux réséqués et mal consolidés qui entraînent une impotence complète du membre et nous devons en conclure, qu'à l'heure actuelle tout au moins, on n'a pas le droit de chercher à rétablir la mobilité du genou ankylosé par une opération orthopédique.

Il est cependant une variété d'ankylose du genou contre laquelle on peut et même on doit intervenir. Nous voulons parler des cas dans lesquels les mouvements de flexion et d'extension du genou sont limités par une soudure partielle fémoro-rotulienne. En libérant la rotule, on rétablit complètement les mouvements de l'articulation et l'on ne nuit en rien à sa solidité puisqu'on ne touche ni au fémur, ni au tibia, ni aux ligaments.

Cou-de-pied. — Comme pour l'ankylose totale du genou et pour les mêmes motifs, l'opération est contre-indiquée.

2° **Nature de l'ankylose.** — Dans tous les cas où la reconstitution d'une nouvelle articulation est indiquée, doit-on compléter l'opération par une interposition musculaire afin d'assurer la mobilité ? Nous ne le pensons pas. C'est, qu'en effet, les ankyloses sont loin de présenter une égale tendance à la récidive après les opérations. Il y a des ankyloses qui ne se reproduisent pour ainsi dire jamais, il y en a d'autres au contraire qui récidivent malgré les résections les plus larges et les soins consécutifs les mieux dirigés. Cela tient

(1) Ollier, *Traité des résections*, t. III, p. 269.
(2) Foderl, *loc. cit.*
(3) Chlumskij, *loc. cit.*
(4) Fergusson, *Med. Times and Gaz.*, t. I, p. 601, 1861.
(5) Annandale, *British med. Journal*, p. 478, 1877.

certainement à ce que les tissus réagissent d'une façon différente sous l'influence de causes qui ne peuvent être que les différences de nature des maladies primitives. Certaines affections articulaires ankylosantes, en effet, modifient peu les propriétés des tissus, d'autres au contraire, exagèrent l'activité ostéogénique des cellules osseuses et donnent aux tissus fibreux des propriétés rétractiles toutes particulières qui persistent fort longtemps et sont la cause des ankyloses secondaires. « On dirait que, même après la guérison par la première ankylose, même après la résection, il reste quelque chose de la maladie primitive qui influe encore sur l'évolution de la plaie opératoire » [Delbet] (1)

Parmi les ankyloses qui présentent ces modifications particulières des tissus et qui peuvent récidiver après résection il faut citer par ordre de fréquence :

1° Les ankyloses *bleunorrhagiques* ;

2° Les ankyloses dites *rhumatismales* qui sont le résultat de ces arthrites auxquelles Gosselin (2) et son élève Bolot (3) avaient donné le nom de *plastiques ankylosantes* et que MM. Poncet et Leriche (4) affirment de nature tuberculeuse (rhumatisme tuberculeux ankylosant) ;

3° Les ankyloses *post-traumatiques*.

4° Les ankyloses consécutives à la *spondylose rhyzomélique* de M. Marie et que MM. Poncet et Leriche rattachent aussi au rhumatisme tuberculeux ankylosant;

5° Les ankyloses consécutives aux arthrites infectieuses des *fièvres éruptives* et de la *puerpéralité* ;

6° Les ankyloses qui sont le résultat d'*arthrites suppurées* banales ;

Dans tous les cas que nous venons de mentionner, le danger de récidive est assez grand pour que l'on prenne contre lui toutes les précautions possibles. L'interposition musculaire, garantie de mobi-

(1) Delbet, *Bull. Soc. chirurgie*, p. 727, 1902.
(2) Gosselin, *Cliniques*.
(3) Bolot, Thèse de Paris, 1881.
(4) Poncet et Leriche, *Revue de chirurgie*, janvier 1905.

lité, est, par ce fait même, tout indiquée ; elle remplit du reste si bien son rôle que, dans beaucoup de cas, il n'est besoin d'aucune mobilisation, autre que celle résultant des contractions volontaires, pour que l'articulation nouvelle retrouve, après l'opération, une mobilité et des mouvements d'amplitude normale (Obs. I, X, XI, XIII, XV, XIX).

L'interposition musculaire présente un autre avantage. Elle permet de faire des résections beaucoup moins larges que celles qu'on faisait d'habitude pour éviter les réankyloses post-opératoires. La forme du membre est par suite mieux respectée et on conserve aux muscles une force plus grande puisqu'on rapproche moins leurs points d'insertion.

Dans les ankyloses consécutives aux *tumeurs blanches*, les tissus articulaires possèdent des propriétés tout à fait différentes de celles qu'ils ont dans les ankyloses précédentes.

Dans la tuberculose ostéo-articulaire, l'ostéogénèse réparatrice et l'aptitude des tissus à produire du tissu fibreux sont peu marquées. « Les ankyloses de la tuberculose fongueuse, disent MM. Poncet et Leriche (1), résultent d'un processus rarement spontané, signalé pourtant, comme tel, par Socin, péniblement obtenu d'ordinaire, à l'aide d'injections sclérosantes, de pointes de feu profondes, interstitielles, de révulsion ignée. Ces ankyloses « de guérison » ne sont pas dues, en réalité, au bacille de Koch, elles se font malgré lui, contre lui, et sont la cicatrice des lésions qu'il produit. »

On conçoit qu'avec de tels tissus, les résections d'articulations ankylosées par des arthrites fongueuses exposent bien peu aux ankyloses secondaires. M. Delbet (2) pense même que dans ces cas « des néarthroses trop mobiles sont plus à craindre que des néarthroses serrées ». Dans ces conditions, l'interposition musculaire surajoutée à la résection serait plus nuisible qu'utile, risquerait de diminuer encore la solidité du membre et exposerait même à l'articulation ballante.

(1) Poncet et Leriche, *loc. cit.*, p. 2.
(2) Delbet, *loc. cit.*, p. 728.

Il est cependant un cas dans lequel on peut avoir recours avec avantage à l'interposition musculaire. C'est quand, ne voulant pas réséquer l'articulation ankylosée, on tient à créer une néarthrose mobile par simple ostéotomie sur un point où les os ne sont pas altérés. M. Rochet, en agissant de cette façon, a pu rétablir les mouvements d'une des hanches dans trois cas d'ankyloses doubles consécutives à des coxalgies (Obs. XXVII, XXVIII, XXIX).

Age. — A partir de 30, le pouvoir ostéogénique des cellules osseuses du périoste et de l'os devient moins actif et les réankyloses sont beaucoup moins à craindre après les résections. L'interposition musculaire perd donc ses avantages. Elle ne serait guère indiquée que dans les cas où pendant l'opération, on trouverait dans la capsule et dans les tissus périarticulaires, des productions ostéophytiques nombreuses témoignant d'une nouvelle activité des éléments générateurs du tissu osseux.

Chez les enfants qui n'ont pas achevé leur croissance, les résections sont contre-indiquées. Il faut, si l'ankylose nécessite la reconstitution d'une articulation mobile, ou bien attendre que le squelette ait achevé son développement, ou bien si l'on craint que les muscles ne dégénèrent complètement, faire une section de l'ankylose (arthrotomie interosseuse d'Ollier), enlever les ostéophytes et interposer entre les os un lambeau musculaire. Notre maître M. Albarran a pu, de cette façon, obtenir un assez bon résultat sur une fillette de 8 ans atteinte d'ankylose du coude consécutive à une fracture (Obs. XVII). Il faut ajouter que dans ce cas nous avons eu beaucoup de mal pour maintenir la mobilité de la néarthrose.

DEUXIÈME PARTIE

TECHNIQUE OPÉRATOIRE

CHAPITRE PREMIER

Ankylose temporo-maxillaire.

§ 1. — Historique.

Nous n'avons pas l'intention d'exposer, en détail, l'historique du traitement des ankyloses de l'articulation temporo-maxillaire ; on le trouvera dans les articles de Verneuil (1) et dans les thèses de Zipfel (2), Fondet (3) et Deramé (4).

Cependant, nous désirons montrer comment les chirurgiens, après avoir considéré ces ankyloses comme au-dessus des ressources de l'art, ont pu, par des opérations sur le maxillaire, rétablir la mobilité de la mâchoire et comment, pour éviter les récidives qui survenaient assez souvent après ces opérations, ils ont été amenés à recourir à l'interposition musculaire.

Jusqu'au commencement du XIXe siècle, le traitement des ankyloses

(1) Verneuil, *Gazette hebd. de méd. et chir.*, 1863 ; *Arch. gén. méd.*, 1870.

(2) Zipfel, *De l'ankylose osseuse de l'articulation temporo-maxillaire*, Th. Paris, 1886, G. Steinheil, éd.

(3) Fondet, Th. Lyon, 1895.

(4) Deramé, *De l'ankylose temporo-maxillaire et de son traitement chirurgical*, Th. Paris, 1898, G. Steinheil, éd.

de l'articulation temporo-maxillaire était uniquement palliatif. On se contentait d'arracher une ou plusieurs dents de façon à obtenir entre les mâchoires une ouverture permettant l'introduction dans la bouche d'aliments liquides.

Avec Tenon, commence le traitement curatif. Tenon fut, en effet, un des premiers chirurgiens qui employèrent la dilatation progressive de l'orifice buccal en introduisant des coins de bois entre les dents. Louvrier et Bonnet ont recours au redressement forcé et pour l'application de cette méthode Stromeyer, Heister, Valentine Moot font construire des instruments spéciaux.

Bérard (1), le premier, en 1838, entrevoit la possibilité d'un traitement véritablement chirurgical. Il propose d'étendre à la mâchoire ce que Rhea Barton avait fait au fémur, c'est-à-dire l'ostéotomie du col du condyle maxillaire.

John Carnochan (2), de New-York, ayant obtenu une amélioration, passagère en fracturant accidentellement le maxillaire pendant qu'il pratiquait la dilatation forcée de l'orifice buccal avec un levier à vis, proposa « de réséquer, soit vers l'angle, soit en tout autre point que la nature du cas pourrait indiquer, une portion de la mâchoire inférieure de façon à assurer par cette perte de substance, l'articulation artificielle » (1847).

Richet (3), dans sa thèse de concours, en 1850, ignorant ce qui avait été dit avant lui, donne une technique détaillée de l'ostéotomie du col du condyle par la voie sous-périostée, mais sans l'essayer sur le vivant.

G. Humphy (4), de Cambridge, en 1854, pratique le premier et avec succès la résection du condyle pour une ankylose consécutive à une arthrite rhumatismale.

Un an plus tard, Von Bruns (5), de Tubingen, réséquant la branche montante pour une constriction consécutive à une gangrène de

(1) Bérard, *Dictionn. en 30 vol.*, t. XVIII, p. 440.
(2) Carnochan, *New York med. Journ.*, 1847.
(3) Richet, Th. agrég., 1850, p. 87.
(4) Humpry, *The assoc. med. Journ.*, 1856.
(5) Von Bruns, *Handbuch der praktis. Chir.*, 1857.

la bouche, obtient une reproduction de l'ankylose. Diffenbach reprend la question en 1856 et propose dans sa *Chirurgie opératoire* l'ostéotomie de la branche montante, au ciseau, et par l'intérieur de la cavité buccale, opération pratiquée en 1863 par Grübe de Charkow.

En 1853, 1858, 1860 paraissent les célèbres travaux d'Esmarch (1) en Allemagne et de Rizzoli (2) en Italie sur le traitement de la constriction des mâchoires d'origine cicatricielle par la résection et la section du corps du maxillaire en avant des adhérences. Les chirurgiens abandonnent alors complètement les premiers procédés de traitement pour ne plus s'occuper que de ceux des chirurgiens allemand et italien [Verneuil (3), Duplay (4), Mathé (5), Maur (6)].

En 1872, Bottini (7), ayant à traiter un cas d'ankylose bilatérale de la mâchoire, revient à la résection du condyle qu'il pratique des deux côtés « ne pouvant, dit-il, imiter Rizzoli en fracturant la mâchoire, car l'obstacle était double, ne voulant pas imiter von Bruns en incisant la branche montante dont le résultat avait été mauvais ». Depuis Bottini la résection du condyle est pratiquée par de nombreux chirurgiens et différents procédés opératoires sont publiés. [Little, 1873 ; Whitehead, 1874 ; Koenig, 1878 ; Bassini, de Schulten, 1879 ; Hagedorn, Langenbeck, 1880 ; Hearth, 1884 ; Ranke, 1885 ; Zipfel, 1886 (procédé de Farabeuf) ; Capony, 1892 (procédé d'Ollier), etc...]

Les différentes opérations que nous venons de signaler donnent généralement de bons résultats, malheureusement, de temps à autre, on voit l'ankylose se reproduire. C'est à la suite d'un échec semblable, survenu chez un de ses opérés, pourtant guéri aseptiquement et avec un bon résultat immédiat, qu'Helferich (8), de Greifs-

(1) Esmarch, Traduct. Verneuil, *Gaz. hebd. de méd. et chir.*, 1863, et *Archives gén. méd.*, 1870.
(2) Rizzoli, *Bull. della S. med. ch. di Bologna*, 1858.
(3) Verneuil, *loc. cit.*
(4) Duplay, *Archives gén. méd.*, 1864.
(5) Mathé, Th. Paris, 1864.
(6) Maur, Th. Paris, 1865.
(7) Bottini, Comm. à l'*Acad. roy. de Turin*, 1872.
(8) Helferich, *XXIIIe Cong. chir. allem.*, 1894.

wald, le 29 juin 1893 eut l'idée de faire, sur un autre malade, une interposition d'un lambeau de muscle temporal entre les surfaces réséquées.

Lentz (1), sans connaître l'opération du chirurgien allemand, et guidé par la même idée, pratique le 18 décembre 1894 une intervention à peu près analogue.

Henle (2) et Bilezynski (3) répètent avec succès l'opération d'Helferich.

Mikulicz (4) et Kusnetzow (5) modifient le procédé en employant un lambeau de masséter et Glück (6) en interposant un lambeau de peau.

Enfin M. Rochet (7) (1894), trouvant que la résection du condyle expose à la blessure du nerf facial et de l'artère maxillaire interne, reporte l'incision osseuse plus bas dans une région moins dangereuse. Il fait une ostéotomie ou plutôt une résection trapézoïdale de la branche montante du maxillaire à la hauteur du trou dentaire qui a l'avantage, contrairement à l'opération d'Esmarch-Rizzoli, de conserver l'action des muscles masticateurs sur le côté opéré. De plus, pour éviter la réankylose favorisée par l'action permanente des muscles élevateurs, il interpose dans la brèche osseuse un lambeau de masséter qu'il suture au ptérygoïdien interne. Le chirurgien lyonnais pratique quatre fois, avec succès, cette opération, qui est ensuite répétée par Schmidt (8) en 1901.

§ 2. — Technique opératoire.

Deux opérations suivies d'interposition musculaire peuvent être pratiquées contre l'ankylose de l'articulation temporo-maxillaire :

(1) Lentz, *Congrès fr. de chir.*, 1895.
(2) Henle, in thèse Lesser, Tubingen, 1898.
(3) Bilezynski, *Centr. für Chir.*, 1898.
(4) Mikulicz, in thèse Lesser, Tubingen, 1898.
(5) Kusnetzow, Analysé in *Presse méd.*, 1899.
(6) Gluck, *XXXIe Congr. chir. all.*, 1902.
(7) Rochet, *Archives prov. de chir.*, 1896.
(8) Schmidt, *Khirurgia*, Moscou, 1899.

1° La résection du condyle, avec ou sans résection de l'apophyse coronoïde, suivie d'interposition d'un lambeau de temporal (procédé d'Helferich) ou de masséter (procédés de Mikulicz et de Kusnetzow).

2° L'ostéotomie (résection trapézoïdale) de la branche montante à la hauteur du trou dentaire suivie d'interposition d'un lambeau de masséter (procédé de M. Rochet).

Bien que le traitement des constrictions d'origine cicatricielle ne rentre pas dans notre sujet, nous dirons cependant quelques mots de l'ostéotomie et de la résection partielle du corps du maxillaire (opérations de Rizzoli, d'Esmarch et de Levrat), car nous pensons que ces opérations peuvent être complétées, avec avantage, par une interposition musculaire ou une interposition de parties molles.

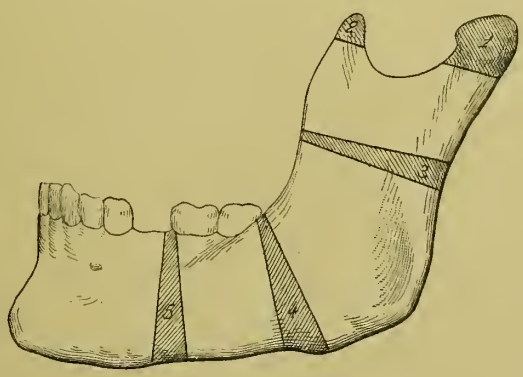

Fig. 1. — 1. Résection du condyle maxillaire.
2. Résection du coroné.
3. Ostéotomie de la branche montante (Rochet).
4. Ostéotomie à l'union de la branche montante et du corps (Levrat).
5. Ostéotomie du corps du maxillaire (Esmarch-Rizzoli).

Nous croyons devoir faire remarquer qu'avant d'opérer une ankylose de la mâchoire, on doit discuter si dans le cas particulier, la *trachéotomie ou laryngotomie intercrico-thyroïdienne* préliminaire ne sera pas très utile.

Nous avons déjà dit combien les vomissements pouvaient avoir des conséquences redoutables chez ces malades auxquels on ne peut pas ouvrir la bouche. Or les vomissements survenant souvent au

cours de l'anesthésie générale, la trachéotomie faite avant l'opération aura le grand avantage d'empêcher l'inondation des voies aériennes par les matières vomies.

Mais ce qu'il est bien difficile de préciser, ce sont les cas dans lesquels on devra faire la trachéotomie préventive. Il y a, comme le dit Chavasse (1), « une question d'appréciation qui sera variable suivant les cas ». S'il y a des raisons particulières pour craindre une opération de *longue durée*, la trachéotomie peut éviter de gros ennuis au chirurgien... et au malade ! Chavasse, chez son opéré, plaça dans la trachée une grosse canule à travers une plaie inter-crico-thyroïdienne, canule à l'extrémité de laquelle il adapta un tube de caoutchouc terminé par un entonnoir au moyen duquel s'opéra l'anesthésie chloroformique. Aussitôt après l'opération, la canule fut retirée et l'incision fermée par une suture au crin de Florence saisissant à la fois la peau et les muscles.

Chavasse n'eut qu'à se louer d'avoir agi ainsi, car son malade eut deux vomissements au cours de l'opération avant que la mobilisation de la mâchoire ait été obtenue.

A. — Technique de la résection du condyle suivie de l'interposition d'un lambeau de muscle temporal.

De nombreuses incisions ont été préconisées pour aborder l'articulation temporo-maxillaire sans blesser le nerf facial.

Ces incisions, que nous avons fait représenter par des figures schématiques (fig. 2) dont on trouvera la description détaillée dans les thèses de Zipfel et Deramé, peuvent être divisées en deux catégories :

a) *Incisions uniques* :

Linéaire et perpendiculaire à l'interligne (Bottini, Mazzoni).

Linéaire et parallèle à l'interligne; au niveau même de l'interligne (Ranke) ; à 1 centimètre au-dessous de lui (Richet).

Linéaire et légèrement oblique en bas et en avant (Delbet).

Curviligne (Humphy, Bassini).

(1) Chavasse, *Bull. Soc. chir.*, 1896-1900.

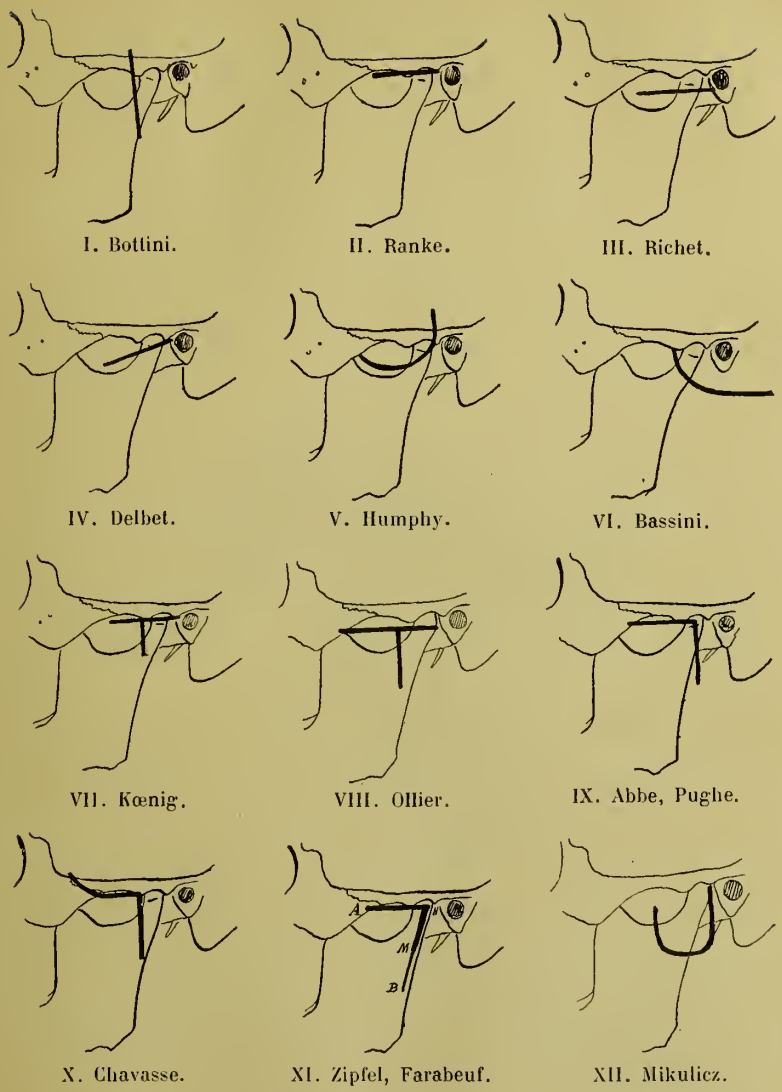

I. Bottini. II. Ranke. III. Richet.

IV. Delbet. V. Humphy. VI. Bassini.

VII. Kœnig. VIII. Ollier. IX. Abbe, Pughe.

X. Chavasse. XI. Zipfel, Farabeuf. XII. Mikulicz.

Fig. 2.

b) *Combinaison de plusieurs incisions* :

En équerre ¬ (Abbe, Pughe).

En équerre avec branche supérieure recourbée en haut (Chavasse).

En T (Kœnig, Ollier).

Angulaire (Zipfel, Farabeuf).

En U à branche antérieure plus courte (Mikulicz).

En ⌋ à branche inférieure suivant l'arcade zygomatique (Kraske).

L'incision unique et perpendiculaire à l'interligne est dangereuse pour le facial. Zipfel a en effet montré que la branche temporo-faciale croisait le col du condyle à un travers de doigt (18 à 20 mm.) au-dessous de l'arcade zygomatique.

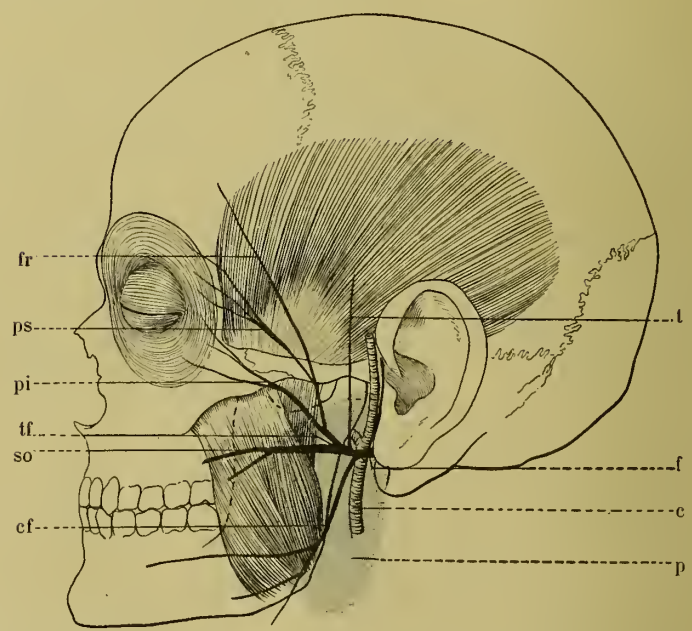

Fig. 3. — f : tronc du facial. — tf : branche temporo-faciale. — t : rameaux temporaux. — fr : rameaux frontaux. — ps : rameaux palpébraux supérieurs. — pi : rameaux palpébraux inférieurs. — so : rameaux sous-orbitaires. — cf : branche cervico-faciale. — p : parotide. — c : carotide externe.

L'incision unique, parallèle à l'interligne, donne peu de jour. Ranke dit l'opération « extrêmement difficile ».

L'incision oblique a suffi à notre maître M. Delbet (1) « pour réséquer facilement le condyle » sans blesser le facial.

« Dans les incisions combinées, la branche verticale, dit M. Del-

(1) *Bull. Soc. chir.*, 1900, p. 36.

bet, est dangereuse si on la fait profonde ; ne sert à rien si on la fait superficielle, limitée seulement à la peau. » Nous pensons que la branche horizontale n'est pas, elle-même, sans inconvénients si on la prolonge trop en avant. Il suffit, en effet, de faire quelques dissections pour voir que les *filets palpébraux* du facial croisent obliquement l'arcade zygomatique à très peu de distance de l'articulation et pour comprendre que toute incision horizontale un peu longue, faite à fond, coupe fatalement les filets moteurs du muscle orbiculaire des paupières (fig. 3). Chavasse a bien compris les dangers de l'incision parallèle à l'arcade et a cherché à les éviter en recourbant en haut l'extrémité antérieure de la branche horizontale (fig. 2).

Nous n'avons trouvé nulle part de chiffres indiquant d'une façon précise à quelle distance de l'articulation les filets orbiculaires les plus postérieurs croisent l'arcade zygomatique.

Nous avons prié nos amis, MM. Chifoliau et Descomps, de bien vouloir faire quelques recherches à ce sujet et d'avoir soin de prendre comme point de repère non pas l'articulation, mais la *base du tragus* (qui correspond au bord antérieur du conduit auditif externe) beaucoup plus facile à trouver sur le vivant. Sur 16 cas, nos collègues ont noté comme distance moyenne 2 centimètres et, trois fois, cette distance était réduite à 18 millimètres.

Il est donc difficile d'éviter la blessure des filets du facial. Pour y arriver, il nous semble nécessaire de faire tailler un volet cutané par une incision parallèle au trajet de ces filets, c'est-à-dire oblique en bas et en arrière au niveau des filets orbiculaires, horizontale au niveau de la branche temporo-faciale et ne pas descendre à plus de un travers de doigt au-dessous de l'arcade.

Technique. — Nous sommes arrivé à pratiquer facilement, sur le cadavre, la résection du condyle et l'interposition d'un lambeau de temporal, sans blesser les filets du facial (nous ne parlons pas, bien entendu, des filets temporaux) par le procédé suivant :

1° *Incision.* — On commence l'incision *cutanée*, dans la région temporale à deux travers de doigt au devant du tragus et à trois travers de doigt au-dessus de l'arcade zygomatique, on descend verticalement jusqu'au zygoma ; à ce niveau on continue à descendre mais en cour-

bant l'incision en arrière jusqu'à ce qu'on soit arrivé à un petit travers de doigt au-dessous de l'arcade, puis on gagne en ligne droite le bord inférieur du tragus (fig. 4).

Après dissection du volet cutané, l'articulation, la partie postérieure de l'arcade zygomatique et le muscle temporal sont facilement abordables.

2° *Découverte du condyle temporal.* — On reconnaît la parotide en donnant quelques coups de pointe dans la partie inférieure de la plaie jusqu'à ce qu'on aperçoive les lobules glandulaires faire

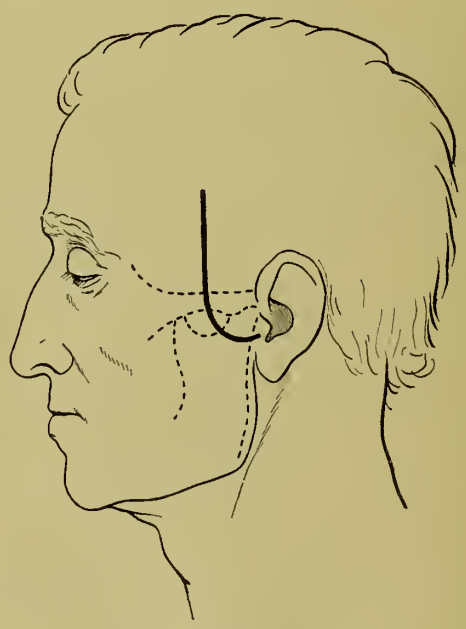

Fig. 4.

hernie. On isole la face interne de la glande, puis avec un écarteur on accroche et on récline en bas la glande et la lèvre inférieure de l'incision en grattant avec l'instrument sur les plans profonds. De cette façon, on assure la protection de la branche temporo-faciale (contenue dans la parotide) qu'on ne doit pas chercher à isoler.

Puis par quelques coups de pointe donnés verticalement, un peu en arrière de la branche verticale de l'incision, on dégage les plans

sous-cutanés et on les fait récliner en avant. Cette manœuvre a pour but de protéger les filets orbiculaires ascendants du facial.

Une fois les filets nerveux écartés, on dénude l'articulation ankylosée. Pour cela, on fend les tissus fibreux qui recouvrent la face externe du condyle jusqu'à ce que l'on soit arrivé au contact de l'os. Puis avec la rugine courbe, on dégage l'os en avant et en arrière, puis en dedans. Pendant la dénudation de la face interne, il faut être très prudent de façon à ne pas blesser l'artère maxillaire interne. Il est nécessaire de ne pas perdre le contact de l'os et pour pouvoir achever le dégagement « d'abaisser le manche de l'instrument au contact de la région sous-mastoïdienne jusqu'à ce que son bec apparaisse en avant du col » [Zipfel].

3° *Résection du condyle.* — Il faut avant de sectionner le col protéger l'artère maxillaire interne et les tissus profonds contre les échappades du ciseau. Il est donc nécessaire d'introduire sous le col un instrument protecteur. La sonde à résection d'Ollier, malléable, à bec aplati, courbe sur le plat et cannelée convient parfaitement ; son manche devra être tenu très solidement par un aide.

On sectionne l'os à 1 cent. 1/2 environ au-dessous de l'apophyse zygomatique. Certains chirurgiens recommandent la scie à chaîne, mais la plupart préfèrent le ciseau étroit frappé avec le maillet. Pendant la section, il est utile de suivre le conseil de Kœnig (1), c'est-à-dire de tenir le tranchant du ciseau parallèle au zygoma et donner à l'instrument une direction verticale, ou mieux de tenir le manche légèrement incliné vers le cuir chevelu de telle sorte qu'on n'aille pas dans la profondeur de la cavité glénoïde défoncer la voûte crânienne. Cet accident pourrait fort bien arriver si on inclinait l'instrument du côté du cou. Il faut manier le ciseau avec prudence, en agissant par petits coups et ne jamais frapper sans avoir changé sa position.

Le col sectionné, reste à extirper le condyle.

Si l'ankylose est fibreuse, on peut arracher celui-ci avec un davier ou l'extraire en insinuant une rugine courbe dans l'interligne et en

(1) Kœnig, *Deutsche Zeits. für Chir.*, 1878.

abaissant avec force le manche de l'instrument vers la région temporale.

Si l'ankylose est osseuse, il faut enlever le condyle morceau par morceau avec le ciseau.

Abbe (1) craignant de défoncer le crâne par ces manœuvres, préféra laisser le condyle soudé au temporal et se contenta d'enlever sur le col du maxillaire un coin osseux à base postérieure.

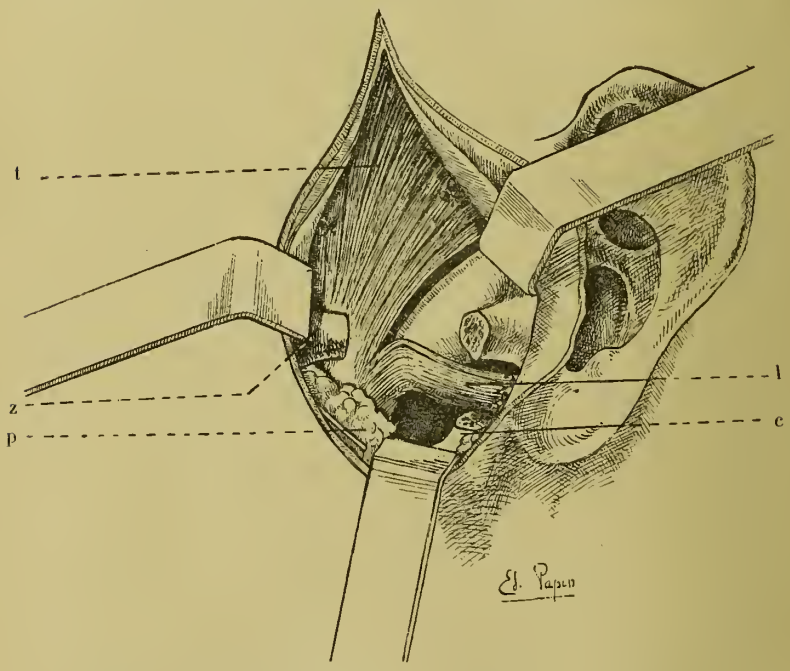

Fig. 5. — t : muscle temporal. — l : lambeau. — z : zygoma. c : col du condyle décapité. — p : parotide.

On enlève ensuite le périoste sur toute la partie accessible du col ; on enlève aussi la portion de la membrane ostéogène qui recouvrait la face superficielle de l'articulation et l'on gratte avec la curette tranchante les tissus fibreux qui entouraient sa face profonde. En agissant ainsi, on détruit la couche fertile du périoste et on a plus de chances d'éviter la reproduction de contreforts osseux entre le crâne et le maxillaire inférieur.

(1) Abbe, *New York med. Journ.*, 1880.

Si l'ankylose est unilatérale et, qu'après résection, la mâchoire inférieure ne se laisse pas abaisser (cas de Kœnig, Heath, de Schulten, Kusnetzow, Bilezynski) il faut compléter l'opération par la résection du coroné. Pour cela, on désinsère le masséter et l'on sectionne l'apophyse avec le ciseau après l'avoir dénudée avec la rugine. Cette manœuvre surajoutée nécessite une nouvelle incision parallèle au zygoma et expose presque fatalement à la section des filets palpébraux du facial.

4° *Interposition musculaire.* — On dénude la partie postérieure de l'apophyse zygomatique et on la résèque sur une étendue de 1 cent. 1/2. Il faut commencer la section de l'os par le trait antérieur et la faire avec la fine scie de Gigli de préférence au ciseau qui expose à fracturer l'apophyse. On sectionne l'aponévrose temporale au ras de la lèvre verticale de l'incision cutanée et on la fait écarter en arrière. On taille dans le bord inférieur du temporal une languette musculaire longue de 4 centimètres et large de 1 centimètre que l'on sectionne en arrière et on la dispose horizontalement entre la surface crânienne et le col décapité. On suture le bout libre du lambeau à l'aponévrose parotidienne (fig. 5).

Il ne reste plus qu'à suturer l'aponévrose au catgut et la peau au crin de Florence après avoir placé un petit drain dans la partie inférieure de la fosse temporale.

B. — Résection du condyle et interposition d'un lambeau de masséter (Procédé du professeur Mikulicz).

Mikulicz fait une incision verticale, 3 millimètres devant l'oreille qui commence à l'arcade zygomatique, descend sur une longueur de 2 cent. 12, se recourbe en avant et se continue avec une nouvelle incision qui monte verticalement et se termine à 5 millimètres au-dessous du zygoma (Voir fig. 2). Cette incision n'intéresse que la peau. On dissèque le lambeau cutané. Puis on met à nu l'articulation ankylosée en évitant avec soin le nerf facial et on résèque le condyle maxillaire.

On taille ensuite dans le masséter un lambeau vertical dont la base tournée en haut reste adhérente au zygoma. On interpose la

bandelette musculaire entre les os et on fixe son bout libre par des points de suture (fig. 6).

Nous avons répété plusieurs fois sur le cadavre le procédé du professeur allemand. L'opération est certainement plus simple que celle d'Helferich puisqu'il n'est besoin, ni de prolonger l'incision dans la région temporale ni de réséquer l'arcade zygomatique, mais quelques précautions sont nécessaires pour éviter la blessure du facial pendant la taille du lambeau musculaire.

Il faut, quand la résection est terminée, découvrir le bord postérieur du masséter en incisant son aponévrose. Puis avec la sonde cannelée séparer l'aponévrose massétérine de la face externe du muscle, sou-

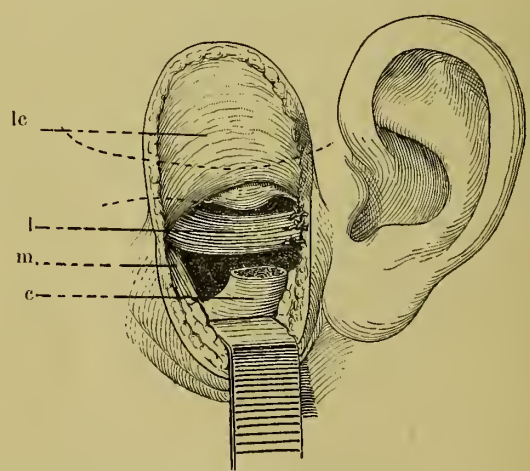

Fig. 6. — m : muscle masséter. — l : lambeau musculaire interposé. — c : col du condyle décapité. — lc : lambeau cutané.

lever ensuite avec un écarteur la lèvre inférieure de la plaie, la parotide (contenant les branches du facial) et l'aponévrose.

Le masséter étant ainsi bien exposé, on isole sa portion verticale de sa portion oblique qui la recouvre en bas et on taille sur cette portion verticale une bandelette musculaire dont on désinsère les attaches au maxillaire inférieur.

Il n'y a plus qu'à interposer entre les os ce lambeau dont le bord supérieur reste fixé au zygoma.

C. — Résection du condyle et de l'apophyse coronoïde. — Interposition d'un lambeau de masséter (Procédé de Kusnetzow).

Dans un cas où le condyle et la coronoïde étaient soudés à la base du crâne, Kusnetzow a fait l'opération suivante :

Ablation du condyle ; désinsertion des attaches zygomatiques du masséter, mise à nu et résection du coroné. Puis, dédoublement de la partie supérieure du masséter désinséré, suivant l'épaisseur, de façon à constituer deux lambeaux, l'un profond, qui fut insinué entre le crâne et ce qui restait du coroné, et suturé au ptérygoïdien externe, l'autre superficiel qui fut suturé aux tissus fibreux recouvrant le zygoma.

A notre avis, le procédé de Kusnetzow permet de bien isoler le crâne du coroné, mais il sépare mal ou pas du tout le crâne du col condylien. Il faut conserver le procédé du chirurgien russe pour les cas où condyle, coroné et crâne sont fusionnés, mais à condition de le combiner à l'interposition d'un lambeau de temporal entre le col décapité et l'ancienne cavité glénoïde.

La résection temporo-maxillaire est une opération *difficile* en raison des déformations souvent considérables que présente l'articulation. Sous l'influence de l'arthrite primitive, en effet, le ménisque et les fibro-cartilages articulaires disparaissent, les surfaces osseuses dépouillées se soudent, le périoste, si abondant au niveau de cette articulation, irrité, donne naissance à d'abondantes productions osseuses. La capsule et les ligaments s'épaississent ou s'ossifient. Il en résulte finalement une masse volumineuse et très dure entre le crâne et la branche montante. Dans un cas de Heath (1), le condyle était transformé en une masse oblongue mesurant 3 centimètres d'avant en arrière et 2 cent. 1/2 dans le sens transversal. Dans un cas de M. Delbet (2), les dimensions sagittales étaient les mêmes mais l'épaisseur n'était que de 1 centimètre. Dans quelques cas, le processus ossifiant s'étend jusqu'à l'os malaire et à l'apophyse coro-

(1) Heath, *British med. Journ.*, 1884.
(2) Delbet, *loc. cit.*

noïde. Presque toutes les observations signalent « une dureté toute particulière » de ces masses néoformées.

On conçoit qu'avec de telles déformations, la résection temporo-maxillaire soit une opération laborieuse. Les observations disent souvent que l'opération a été très longue (une heure et demie, deux heures même dans un cas de Chavasse dont nous avons déjà parlé). « Cette masse osseuse, dit M. Delbet, me donna un mal énorme et je mis plus d'une heure à la sectionner au ciseau et au maillet. »

Même dans les cas où les déformations sont moins marquées, l'opération reste *dangereuse* pour les organes voisins : facial et artère maxillaire interne. Capony dans sa thèse, Heath, rapportent des cas de paralysies définitives de l'orbiculaire des paupières. Un très grand nombre d'observations signalent la paralysie partielle ou temporaire des muscles de la face. Dans le cas de Lentz, l'opération eut pour conséquences la paralysie définitive de la paupière supérieure et une hémorrhagie abondante de la maxillaire interne.

Rappelons enfin que la *mort* peut survenir brusquement pendant l'opération lorsqu'un vomissement se produit sous l'influence de l'anesthésie.

Quant au fonctionnement de la néarthrose, il n'est pas toujours parfait. D'après Roser (1), les mouvements d'ouverture et de fermeture de la bouche sont anormaux. Les grosses molaires se touchent, tandis que les dents antérieures ne peuvent arriver au contact.

Ce sont tous ces dangers de la résection temporo-maxillaire qui ont donné à M. Rochet (de Lyon) l'idée d'établir une néarthrose au-dessous du point ankylosé, sur l'os normal, dans une région moins dangereuse et plus facile à aborder. C'est cette opération que nous allons maintenant décrire.

D. — Ostéotomie de la branche montante du maxillaire et interposition d'un lambeau de masséter (Procédé de M. Rochet).

Nous emprunterons les détails de cette opération aux publications de son auteur (2) et à la thèse de son élève, M. Fondet (3).

(1) Roser, *loc. cit.*
(2) Rochet, *loc. cit.*
(3) Fondet, *loc. cit.*

Le malade ayant la tête inclinée du côté sain, on fait une incision sur une longueur de 2 cent. 1/2, le long du bord inférieur du corps de la mâchoire, au niveau de l'angle, qui remonte ensuite sur une longueur égale le long du bord postérieur de la branche montante (fig. 7).

On divise couche par couche les parties molles ; la branche cervico-faciale du nerf facial contenue dans leur épaisseur est relevée avec un écarteur qui retrousse la lèvre supérieure de l'incision, souvent on ne l'aperçoit même pas.

On met ainsi à nu le bord postérieur du masséter, puis on désin-

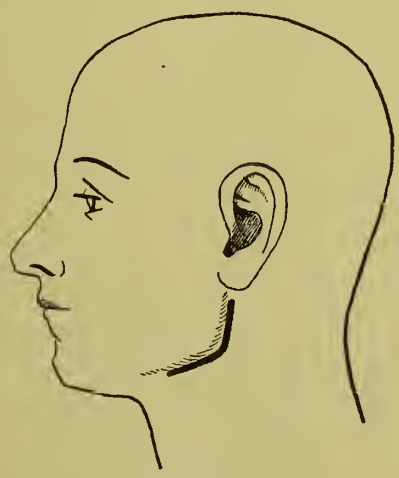

Fig. 7.

sère ce muscle dans sa partie inférieure avec la rugine qui pèle, pour ainsi dire, la partie inférieure de la branche montante.

On désinsère d'une façon analogue le ptérygoïdien interne à la face profonde de l'os.

Ensuite on sectionne la branche montante du maxillaire à la hauteur du trou dentaire avec la scie passe-partout d'Ollier ou la scie à chaîne. Il ne faut pas faire une simple section linéaire, mais une véritable résection trapézoïdale dont la base postérieure aura au moins 1 centimètre de hauteur (fig. 8).

Ceci fait, on divise le masséter de haut en bas sur sa face profonde petit à petit, en disséquant de façon à détacher une lame musculaire

de cette face profonde et à former ainsi sur une hauteur de 3 à 4 centimètres deux lambeaux musculaires, l'un interne, l'autre externe.

On interpose le lambeau interne entre les deux fragments de la branche montante et pour éviter son déplacement ultérieur, on suture son extrémité libre au ptérygoïdien interne resté en dedans du maxillaire. Le fragment supérieur est ainsi recouvert d'une calotte musculaire qui l'isole complètement du fragment inférieur (fig. 9).

On réapplique ensuite le lambeau externe du muscle sur la face externe de la branche montante. « Rapidement, dit M. Rochet, il reprendra ses attaches au maxillaire sans s'atrophier d'une façon apparente et concourra avec le masséter du côté opposé à assurer l'énergie des mouvements d'élévation ; c'est là, du reste, un point bien connu des résections sous-périostées où le détachement méthodique et soigné des insertions musculaires au détache-tendon d'Ollier laisse subsister intact le fonctionnement ultérieur de ces muscles qui se rattachent rapidement et solidement aux surfaces osseuses dont on les avait séparées. »

M. Rochet ne dit pas, mais nous pensons qu'il y a avantage à suturer les bords inférieurs des deux muscles l'un à l'autre (ainsi que nous l'avons figuré), à la condition toutefois que la résection osseuse soit suffisamment large pour que l'on n'ait pas à craindre le sphacèle du lambeau pincé entre des fragments trop rapprochés.

L'ostéotomie de la branche montante est une opération *facile* à pratiquer et qui expose incomparablement moins que la résection à la blessure des branches terminales du nerf facial. Par l'incision, on aborde facilement la partie moyenne de la branche montante sans voir les rameaux faciaux du nerf. Quant aux rameaux cervico-faciaux, ils sont parallèles à la plaie cutanée et il est facile de les relever avec le lambeau musculo-cutané qui découvre la face externe de la branche montante.

Par contre, l'ostéotomie de la branche montante présente trois inconvénients: la section de l'artère, la section du nerf dentaire inférieur, le déplacement de l'articulation.

La section de l'artère n'a aucune importance, elle céderait facile-

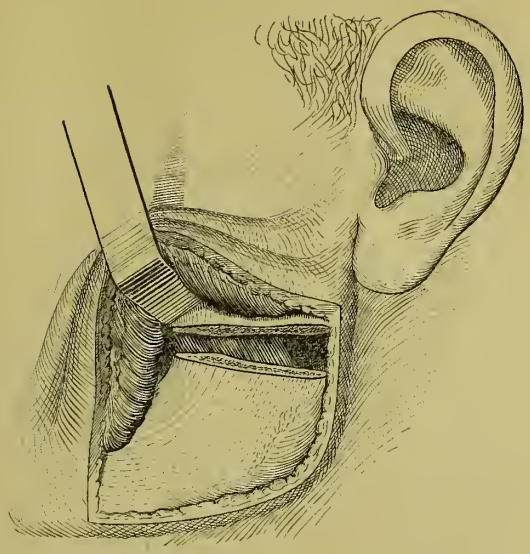

Fig. 8.

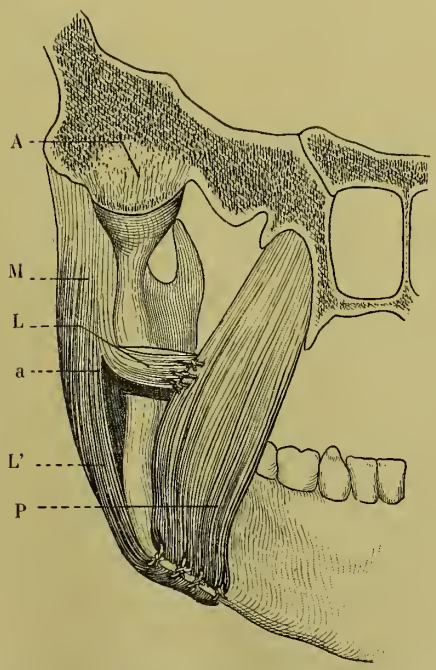

Fig. 9. — A : ankylose. — M : muscle masséter divisé au point a. — L : lambeau interne interposé entre les fragments osseux et suturé au ptérygoïdien interne. P, L' : lambeau externe du masséter divisé.

ment à un léger tamponnement. Quant à la section du nerf, aucun opéré n'a paru en souffrir.

La situation nouvelle de l'articulation semble, *a priori*, devoir gêner considérablement la mécanique des mouvements de la mâchoire inférieure. Deux muscles en effet, le temporal et le ptérygoïdien externe ne s'insérant plus sur le fragment inférieur mobile, ont leur action complètement annihilée et, d'autre part, les mouvements s'effectuent autour d'un axe qui paraît anormal.

En réalité, les faits prouvent que le déplacement de l'articulation modifie fort peu les mouvements de la mâchoire et Fondet qui a étudié la physiologie de la néarthrose sur les malades opéré spar M. Rochet a montré :

1° Que les mouvements d'ouverture et de fermeture de la bouche restent normaux parce que l'axe autour duquel ils se passent coïncide, quand la néarthrose est faite à la hauteur du trou dentaire, avec l'axe fictif physiologique qui traverse les deux branches justement à la hauteur de ce trou. Il suffit, en effet, de placer le doigt sur une articulation normale pour constater que dans le mouvement d'ouverture de la bouche, le condyle se porte en avant, l'angle en arrière et que la partie moyenne de la branche montante, qui répond au trou dentaire, reste immobile.

2° Que les mouvements de latéralité restent encore possibles, bien que plus limités qu'après la résection du condyle. En effet, la contraction du ptérygoïdien externe du côté sain déplace la totalité du maxillaire inférieur, et dans ce mouvement, la surface inférieure de la néarthrose se déplace dans le même sens, glissant par conséquent horizontalement de droite à gauche ou de gauche à droite suivant le côté opéré, au-dessous de la surface articulaire supérieure immobile.

M. Rochet termine cette discussion en disant que : « L'ostéotomie de la branche montante, avec interposition musculaire pour éviter la récidive, est une opération qui n'expose pas aux accidents de la résection, qui donne des résultats fonctionnels aussi bons sinon meilleurs » et que, « plus facile, plus innocente dans tous les cas et entre toutes les mains, c'est l'opération de choix pour la pratique courante. »

E. — Ostéotomies du corps de la mâchoire.

Nous ne voulons pas terminer ce chapitre sur le traitement de la constriction des mâchoires d'origine articulaire, sans dire quelques mots du traitement de la constriction d'origine cicatricielle car, là encore, on peut compléter l'opération par une interposition musculaire ou une interposition de parties molles.

Esmarch et Rizzoli (1) ont montré que l'on pouvait remédier aux troubles fonctionnels résultant de la striction des mâchoires par brides fibreuses intermaxillaires en sectionnant le corps de l'os en *avant* des adhérences, car les muscles du côté sain suffisent pour mouvoir toute la portion mobilisée de la mâchoire inférieure.

Esmarch pratique une résection partielle du corps de l'os par voie cutanée (Voir fig. 1-5). Rizzoli fait une simple ostéotomie par la voie buccale après avoir incisé la muqueuse dans le sillon labio-gingival. Ces deux opérations dont la technique sortirait de notre sujet, ont donné de beaux succès mais aussi des récidives. Notre maître le professeur Duplay (2) a noté quatre récidives sur douze opérations par le procédé d'Esmarch et une récidive sur trois interventions par le procédé de Rizzoli. C'est pour les éviter que Verneuil (3) a justement proposé pour la première fois d'interposer des parties molles non ossifiables entre les fragments osseux. « Pour assurer, dit Verneuil, l'isolement des parties dont on veut empêcher la réunion on pourrait soit créer une commissure au fond de la plaie au niveau du bord inférieur du maxillaire, soit coiffer l'un des bouts osseux avec un lambeau muqueux ou cutané en ayant soin de tourner vers le bout opposé la surface recouverte d'épithélium. Je ne reculerais pas devant l'idée d'établir temporairement une ouverture allant de la cavité buccale jusqu'à la peau et qu'on fermerait plus tard quand les moignons osseux seraient bien isolément cicatrisés. On pourrait encore, comme M. Trélat y a songé, se servir d'un lambeau périostique qu'on appliquerait sur une des surfaces de section en tournant vers la ca-

(1) *Loc. cit.*
(2) *Loc. cit.*
(3) Verneuil, *Gaz. heb.*, février 1863, p. 101.

vité de la pseudarthrose la face externe de cette membrane qui, comme on le sait, ne produit pas de lymphe ossifiable. En théorie ces moyens sont admissibles, resterait seulement à les transporter dans la pratique. »

J. Aronssohn (1) déconseille de prendre un lambeau muqueux car « il serait fort difficile de le tailler assez grand pour qu'il puisse recouvrir entièrement l'extrémité osseuse et l'existence du tissu inodulaire rendrait souvent sa dissection impossible ». Aronssohn pense qu'un lambeau cutané n'offrirait pas les mêmes inconvénients, mais qu'un lambeau unique pourrait s'excorier, s'ulcérer et que sa surface épithéliale dénudée risquerait de se souder avec l'extrémité osseuse dépourvue de coiffe cutanée. Il propose donc de recouvrir chacune des extrémités osseuses avec un lambeau cutané dont l'extrémité libre serait suturée à la surface saignante de la muqueuse et de faire une résection osseuse suffisamment large pour que les lambeaux adossés ne soient pas comprimés. Puis quand les deux moignons osseux seraient tout à fait séparés et indépendants, de fermer la fente de la joue par une opération autoplastique.

MM. Areilza et Arrégui (2) ayant essayé sans succès d'empêcher la soudure des fragments après l'opération d'Esmarck-Rizzoli en leur interposant des lambeaux pris sur les muscles du plancher buccal, il nous est difficile de dire si l'on doit, à l'heure actuelle, préférer dans des cas analogues, l'interposition cutanée ou muqueuse à l'interposition musculaire.

L'opération d'Esmarck-Rizzoli est dangereuse (4 morts sur 25 opérations) [Duplay], ce qui s'explique par la communication de la plaie opératoire avec la cavité buccale très septique chez les malades atteints de constriction des mâchoires. Levrat (3) a cherché à éviter cette communication en pratiquant la section de l'os sans ouvrir la muqueuse buccale. Il fait une incision parallèle au bord inférieur de la mâchoire, dénude l'os sur ses deux faces en désinsérant les bords antérieurs du masséter et du ptérygoïdien interne jusque derrière le collet de la

(1) J. Aronssohn, *Gazette hebd.*, 1863, p. 578.
(2) Areilza et Arrégui, *loc. cit.*
(3) Levrat, *IIIe Congr. fr. de chirurg.*, 1888, p. 652.

dernière grosse molaire, sans ouvrir la muqueuse, puis sectionne la mâchoire dans la région de l'angle (fig. 1-4) et pour éviter la récidive, détruit le périoste avec le thermocautère. Il nous semble qu'il serait très facile de compléter l'opération de Levrat par la suture des bords antérieurs des deux muscles en avant de la branche montante et que, par ce moyen, on s'opposerait d'une façon beaucoup plus énergique à la soudure des deux fragments. Nous devons ajouter toutefois que cette opération ne serait possible qu'à la condition que les cicatrices ne s'étendissent pas au delà de la région massétérine, le principe même de l'intervention étant de faire la section de l'os en avant de la zone cicatricielle.

§ 3. — Soins consécutifs.

Quelle que soit l'intervention, résection ou ostéotomie, il faut, après l'opération, assurer la mobilité du maxillaire en dilatant l'orifice buccal avec des instruments appropriés.

Disons cependant, qu'avec l'interposition musculaire, on n'a souvent besoin d'aucun moyen mécanique pour maintenir l'ouverture de la bouche (Obs. I, X, XI, XIII) et nous sommes persuadé que ces cas deviendront de plus en plus fréquents lorsque la technique de ces opérations délicates sera mieux réglée.

§ 4. — Observations.

Obs. I. — M. Helferich, *XXIIIe Congrès de chirurgie allemand*, 1894.

Ankylose de la mâchoire. — Résection du condyle maxillaire. Interposition d'un lambeau de muscle temporal.

Fillette atteinte depuis sa première année d'ankylose de la mâchoire de cause inconnue.

Grande difficulté pour parler et gêne considérable dans l'alimentation.

Atrophie du maxillaire, plus marquée à gauche.

Le menton, dévié à gauche, n'est pas saillant, la lèvre inférieure se continue directement avec le cou, les dents de la mâchoire inférieure sont en retrait sur celles de la mâchoire supérieure ; elles sont plantées irrégulièrement et cariées.

Tout mouvement de la mâchoire inférieure est impossible.

Opération le 29 *juin* 1893. — Après anesthésie, Helferich constate une ankylose totale à gauche et quelques légers mouvements à droite.

Aussitôt, il pratique l'opération du côté gauche. Incision verticale de 4 centimètres à un travers de doigt devant l'oreille. Ligature de l'artère temporale, la parotide est réclinée, l'articulation mise à nu. L'interligne articulaire a complètement disparu. Le condyle est dégagé, sectionné à 1 cent. 1/4 au-dessous de son extrémité supérieure et extirpé avec son périoste. La bouche se laisse alors ouvrir sans difficulté. Les fonctions de l'autre articulation étaient donc intactes, malgré plusieurs années d'immobilité.

Il s'agissait maintenant de maintenir cette mobilité et d'empêcher la récidive de l'ankylose, comme cela était arrivé dans un cas précédent. Je résolus, dit Helferich, d'essayer de résoudre ce problème en interposant un lambeau taillé sur le muscle temporal.

Pour cela, l'incision fut prolongée en haut sur une certaine étendue, et il devint facile de tailler dans le *temporal* un lambeau à pédicule inférieur, large de 3 centimètres. Résection du zygoma sur une longueur de 3 centimètres afin d'éviter la compression du lambeau et n'avoir pas trop de difficulté pour le faire tourner. Le lambeau fut facilement insinué dans l'espace libre et, pour assurer son maintien, son extrémité fut fixée par quelques points de catgut fin.

Quelques catguts furent ajoutés superficiellement pour diminuer la plaie, on termina l'opération en suturant la peau sans drainer.

Suites normales, pas de fièvre. Dès le troisième jour, l'enfant put écarter les dents de 1 centimètre.

7 *juillet.* — Ablation des fils. Le 15, l'enfant partit avec sa plaie guérie. L'ouverture de la bouche se faisait sans douleur et l'écartement des dents était de 1 cent. 1/2. La parole paraissait améliorée.

Il ne fut pas nécessaire dans la suite d'employer des moyens mécaniques pour maintenir l'ouverture de la bouche. Au moment où Helferich présenta l'enfant au Congrès (1894), l'état était le suivant :

Les fonctions non seulement sont bonnes, mais la facilité de parole et de mastication est même encore plus grande.

Lorsque la bouche est fermée, les dents molaires sont en contact, mais les unes déviées en dedans, les autres, en dehors ; les incisives et canines inférieures, qui étaient si défectueuses, sont un peu en arrière de celles de la mâchoire supérieure ; quelques-unes cependant se correspondent directement

Lorsque la bouche est ouverte, l'écartement des incisives est de 2 cent. 1/2, aussi bien à droite qu'à gauche.

Si on regarde la tête de face, on voit que la mâchoire inférieure est légèrement déviée à gauche et paraît élargie de ce même côté. Par contre, dans la partie supérieure de la face, c'est le côté droit qui est plus volumineux, cela tient à la résection du zygoma ; on sent parfaitement bien la partie antérieure de l'arc réséqué.

A l'ouverture et à la fermeture de la bouche, le doigt qui palpe sent dans les environs de l'articulation gauche une dépression peu marquée au niveau du point réséqué.

La partie supérieure de la cicatrice est cachée par les cheveux, la partie inférieure, située dans la zone glabre, se voit à peine.

Helferich fait suivre son observation de quelques réflexions. Il conseille de donner au lambeau une longueur suffisante pour pouvoir être placé facilement dans l'espace libre et une épaisseur égale à la hauteur de cet espace afin qu'il puisse continuer à vivre dans la cavité sans risquer de se sphaceler. Un lambeau musculaire ayant exactement l'épaisseur du segment osseux reséqué aurait pour avantage d'empêcher la déformation de la face résultant de la rétropulsion du maxillaire et du rapprochement du col condylien de la base du crâne sous l'influence de la tonicité musculaire et de la rétraction cicatricielle. Cette déformation s'observerait toujours quand on se borne à faire la résection simple.

Obs. II. — M. Lentz, *Congrès français de chirurgie*, 1895.

Ankylose de la mâchoire. — Résection du condyle. — Interposition d'un lambeau de muscle temporal.

Jeune paysan de 14 ans, présente depuis l'âge de six ans une ankylose osseuse de la mâchoire consécutive à une fièvre scarlatine.

A son entrée dans le service on note l'état suivant : l'articulation temporo-maxillaire est complètement ankylosée, les dents sont tellement serrées que c'est à peine si l'on peut passer entre elles le manche d'une cuillère en fer battu. Le malade, qui ne peut se nourrir que de liquides, est amaigri et anémié.

Opération le 8 *décembre* 1894. — Anesthésie chloroformique. Pendant l'anesthésie, une tentative d'écartement des mâchoires échoue complètement.

1er *Temps.* — Incision de 6 centimètres partant du lobule de l'oreille et cheminant le long du bord inférieur de l'arcade zygomatique pour aboutir au bord inférieur de l'os malaire. Une deuxième incision verticale, perpendiculaire à la première, est faite en avant de l'oreille. Le facial qu'on rencontre chemin faisant est chargé sur un écarteur et son maintien confié aux soins d'un aide.

Avec deux coups de ciseau, section de l'arcade zygomatique derrière laquelle un amas graisseux masque le temporal.

Refoulement du prolongement de la parotide et chargement de cette dernière sur un crochet mousse. Je peux palper le col du condyle qui est lisse. Une spatule est glissée en arrière du col et ce dernier est sectionné avec un fort ciseau de dehors en dedans.

Une deuxième section est pratiquée à 1 centimètre au-dessus de la première dans les mêmes conditions, de sorte qu'il existe un interstice d'environ 1 centimètre entre la base du crâne et la branche montante de la mâchoire. Pendant toute cette phase opératoire, l'artère maxillaire interne a été ménagée quoique la section ait été pratiquée sans

décollement du périoste, condition essentielle pour contribuer à l'assurance contre la récidive.

2e *Temps.* — Détachement du temporal. Une incision de 3 centimètres environ tracée immédiatement en avant de l'oreille afin de comprendre dans le lambeau l'artère et la veine temporale remonte verticalement pour s'arrêter au-dessus de l'os temporal.

Dissection du lambeau cutané et mise à nu du muscle temporal dont les deux tiers sont désinsérés et amenés avec la plus grande facilité entre la surface de section.

Suture par 6 points entrecoupés de catgut du lambeau musculo-aponévrotique au fascia parotidéo-massétérique, le prolongement de la glande étant ramené dans sa loge habituelle. Une hémorrhagie en nappe provenant de la section du muscle temporal ainsi qu'une hémorrhagie artérielle d'une collatérale et de la branche ascendante de la temporale superficielle sont facilement arrêtées.

Sutures cutanées ; tube à drainage dans la fosse temporale ; pansement compressif.

Suites. — Pendant les trois premiers jours, il semblait que tout irait à souhait. Point de fièvre. Le malade tout joyeux de pouvoir desserrer les dents en profite dans une large mesure malgré les recommandations contraires. Au quatrième jour, température du soir 39°, rougeur phlegmoneuse de la peau et suppuration provenant de la fosse temporale. Je fais sauter les points de suture de mon incision temporale d'abord, de l'incision verticale de la joue ensuite. Les jours suivants la température oscille entre 39° le soir, 38 et 38° 4 le matin ; la suppuration continue, élimination de tissu cellulaire nécrosé.

15 *décembre.* — Hémorrhagie secondaire partant probablement d'une branche de la maxillaire interne et cédant facilement à un tamponnement à la gaze iodoformée.

20. — Nouvelle hémorrhagie. Le soir à 9 heures je trouve le malade complètement baigné dans son sang. Je fais sauter le restant des sutures et j'aperçois au fond de la plaie un jet de sang qui provenait évidemment de la maxillaire interne. Ligature de l'artère au catgut sans difficulté. A partir de ce moment, la plaie tout en suppurant reprend bon aspect et vers le milieu du mois de février mon successeur peut procéder à la réunion des téguments cutanés.

Malgré la suppuration prolongée il restait suffisamment de tissu musculaire pour assurer l'écartement des surfaces réséquées.

A la sortie de l'hôpital, le 20 *mars* 1895, je note chez mon opéré l'état suivant : plaie cicatrisée ; écartement des arcades dentaires de 3 centimètres 1/2, symétrie parfaite, mastication excellente, paralysie de la paupière supérieure due à la section d'un rameau palpébral du facial.

6 *octobre* 1895. — La guérison se maintient. L'écartement des arcades dentaires a augmenté de 1 centimètre. Mouvements de latéralité de la mâchoire presque normaux.

Obs. III (résumée). — M. Mikulicz, in thèse de A. Lesser, Tübingen, 1898.

Ankylose osseuse de la mâchoire consécutive à une otite. — Résection du condyle. — Interposition d'un lambeau de masséter.

Josepha L..., 17 ans. Dans son enfance, la malade eut une scarlatine compliquée d'otite suppurée des deux oreilles. La guérison fut suivie de constriction des mâchoires qui résista à des tentatives de dilatation avec des plaques de liège. Peu à peu, le visage se déforma. La malade pouvant à peine s'alimenter et souffrant continuellement de l'estomac, se décida à se faire opérer.

A l'examen, on constate que les arcades dentaires sont fortement serrées. L'ankylose est complète. La malade ne peut pas desserrer les dents volontairement et les tentatives de dilatation artificielle n'arrivent à aucun résultat. Le maxillaire inférieur est atrophié, le menton est en retrait sur le reste du visage, les incisives inférieures à 2 centimètres en arrière des supérieures (visage d'oiseau). La branche montante du maxillaire, mesurée de l'arcade zygomatique à l'angle, est longue de 5 centimètres à gauche, de 4 centimètres à droite. De plus, le corps de la mâchoire est asymétrique. Une ligne verticale passant entre les deux incisives médianes inférieures passe à droite de la ligne médiane, et, prolongée aboutit à la narine droite. Une molaire droite manque ; les autres dents sont mauvaises ou déviées. Toute la partie droite de la mâchoire inférieure est plus proéminente en avant et en dehors.

En raison de l'asymétrie, M. Mikulicz pose le diagnostic d'ankylose temporo-maxillaire droite.

Opération le 29 *juin* 1895. — Choroformisation sans incident. Incision verticale, à 3 millimètres devant l'oreille, commençant à l'arcade zygomatique et descendant sur une longueur de 2 cent. 1/2 ; à ce niveau, l'incision se recourbe en avant pour se continuer avec une nouvelle incision verticale longue de 1 cent. 1/2. Cette incision n'intéresse que la peau. On dissèque le lambeau cutané. Puis, on met à nu l'articulation en évitant avec soin de léser le nerf facial. Section du col du condyle au ciseau, mais on ne peut arriver à extraire le condyle car l'ankylose est osseuse. On est obligé de le morceler en 3 fragments avec le ciseau.

Puis on taille dans le *masséter* un lambeau vertical, dont la base supérieure reste adhérente au zygoma. Ce lambeau est interposé entre les os réséqués et son extrémité libre fixée par quelques points de suture.

L'articulation droite était seule ankylosée, car après sa résection, la mâchoire devient tout de suite mobile.

Suites normales. — La malade sort le 12 *juillet* 1895 pouvant écarter les arcades dentaires de 2 centimètres. En 1898 le résultat était persistant.

M. Mikulicz, à qui nous avions écrit pour lui demander des renseignements sur cette malade, nous répond que l'écartement des dents

persiste en 1905 et que, depuis cette opération, il a répété plusieurs fois des interventions analogues *sans jamais blesser le nerf facial.*

Obs. IV (résumée). — M. Henle, in thèse de A Lesser, Tübingen, 1898.

Ankylose osseuse de la mâchoire. — Résection du condyle par le procédé d'Helferich.

St. M..., 12 ans. Les antécédents personnels du malade ne sont pas très clairs. Il prétend avoir eu à l'âge de 8 ans une attaque de rhumatisme articulaire siégeant dans les articulations des membres inférieurs, les épaules et les articulations temporo-maxillaires. Il ne peut se rappeler, si pour ces dernières, ce fut la droite ou la gauche la plus atteinte. Il resta au lit 14 jours. A la suite de cette maladie, il ne lui fut pas possible d'ouvrir la bouche comme auparavant et pendant long. temps encore la douleur persista dans les articulations temporo-maxillaires. Le mouvement d'ouverture de la bouche devint de plus en plus difficile et depuis longtemps — le malade ne peut pas préciser – il ne peut même pas écarter les dents pour permettre d'introduire dans la bouche de tout petits morceaux de pain.

Le malade déclare aussi avoir eu la rougeole, mais ne peut donner de renseignements sur l'époque précise. Pendant la maladie, à l'âge de 8 ans, il eut pendant quelque temps un écoulement purulent des deux oreilles.

L'état général est resté bon malgré une alimentation exclusivement liquide. Mais comme, depuis quelque temps, le malade est dans l'impossibilité complète d'ouvrir la bouche, un médecin lui conseille de venir à la clinique du professeur Mikulicz.

Examen actuel. — La constriction des mâchoires est absolue, le malade ne peut pas ouvrir la bouche, un essai de dilatation avec un morceau de liège ne donne aucun résultat. L'absence de quelques dents facilite l'introduction des aliments liquides.

Il n'y a pas d'arrêt de développement de la mâchoire. La palpation des deux maxillaires et de leurs articulations ne révèle rien de particulier.

Examen de l'oreille.— A droite la membrane du tympan est tendue et sombre ; à gauche la membrane est un peu sombre. L'examen de l'oreille interne donne des résultats absolument normaux. En somme, il n'y a aucune lésion qui permette de penser à une otite moyenne antérieure.

L'état général est bon, le garçon est robuste et paraît bien portant.

En raison de l'absence d'asymétrie et de l'impossibilité d'obtenir le moindre écartement des mâchoires par les procédés de dilatation artificielle, il est impossible de savoir si l'ankylose siège à droite, à gauche ou si elle est bilatérale.

Opération le 14 *août* 1897. — Chloroformisation. On commence l'opération par le côté droit, mais l'article paraît absolument normal.

On opère alors le côté gauche et on exécute strictement le procédé d'Helferich.

L'ankylose est complète, mais les os sont parfaitement lisses et recouverts par le périoste, il n'y a ni épaississement, ni chevauchement. On résèque le condyle sur une hauteur de 1 centimètre et l'ouverture large de la bouche devient facile.

Résection de l'apophyse zygomatique et interposition d'un lambeau de *temporal* qu'on fixe avec des sutures au catgut.

Suites. — Pas tout à fait apyrétiques ; néanmoins, le malade était, le 27 août, en état d'ouvrir complètement la bouche et de manger toutes sortes d'aliments.

En 1898 (au moment ou Lesser publia sa thèse) le malade mangeait et parlait comme tout le monde.

Obs. V. — Bilezynski, analysée in *Centralb. für Chirurgie*, 1898.

Ankylose de la mâchoire. — Résection du condyle maxillaire et de l'apophyse coronoïde. — Interposition d'un lambeau de temporal.

Fillette de 13 ans. A eu une forte variole sept ans auparavant, et une otorrhée très longue qui fut suivie d'ankylose temporo-maxillaire gauche.

Le maxillaire et le menton sont tellement projetés en arrière que les incisives inférieures touchent le palais osseux. L'ouverture de la bouche est tout à fait impossible.

Opération par le procédé d'Helferich. — Incision verticale devant l'oreille, longue de 4 centimètres au-dessus, 2 centimètres au dessous de l'arcade zygomatique. Incision perpendiculaire à la précédente sur le zygoma dont on résèque 3 centimètres. En allant doucement vers la profondeur, on tombe sur une néoformation osseuse qui englobe la base du crâne, l'articulation et le coroné. Résection sur une hauteur de 2 centimètres. Interposition d'un lambeau du muscle temporal.

Aussitôt après l'opération, les dents peuvent être écartées de 3 centimètres. Résultat persistant un an après l'intervention.

Obs. VI (résumée). — Kusnetzow, analysé in *Presse médicale*, 1899.

Ankylose de la mâchoire. — Résection du condyle et de l'apophyse coronoïde. — Interposition d'un lambeau de masséter.

Fillette de 7 ans. Depuis trois ans ankylose de la mâchoire consécutive à une otite moyenne suppurée à la suite d'une scarlatine grave.

Mastication tout à fait impossible, c'est à peine si on pouvait passer l'ongle entre les arcades dentaires

Pendant l'anesthésie on put introduire l'écarteur entre les molaires droites ; du côté gauche cette tentative échoua, il y avait donc ankylose temporo-maxillaire gauche.

Opération. — Incision en ⅃ de Kraske. Résection de l'apophyse articulaire presque jusqu'à sa base et d'une partie de la coronoïde. La résection fut très difficile par suite de la présence de masses osseuses néoformées au niveau de la cavité glénoïde, la résection dut être faite par morcellement.

La partie supérieure du muscle masséter fut divisée, par une incision parallèle à ses fibres, en deux parties : une interne, l'autre externe. La partie interne fut transplantée dans la fente formée par ce qui restait de l'apophyse articulaire et la base du crâne et fixée par quelques fils de soie au muscle ptérygoïdien externe et aux parties molles situées au-dessous de l'apophyse zygomatique. Le reste du masséter fut suturé au zygoma.

Le résultat est très satisfaisant. Le maxillaire a complètement retrouvé sa mobilité. Les dents peuvent s'écarter de 2 cent. 1/2. La mastication se fait convenablement. Mais l'opération ne remontant qu'à un mois, le pronostic ne saurait être définitivement établi.

Obs. VII et VIII. — Gluck, analysée in *Centralb. für Chir.*, 1902 (1).

Ankyloses de la mâchoire. — Résection du condyle. Interposition d'un lambeau de peau.

Deux enfants, l'un de 12, l'autre de 14 ans, ont fait une ankylose de la mâchoire avec hyperostose considérable après une scarlatine compliquée de mastoïdite et de phlegmon de la région parotidienne.

Opération. — Résection très large de l'articulation. Tamponnement. Dix jours après, Glück lisse les surfaces osseuses avec le ciseau et le maillet et interpose entre les os un *lambeau cutané* pédiculé qu'il fixe avec des sutures.

Dans les deux cas, le résultat fut bon. Les malades purent ouvrir la bouche au maximum.

Obs. IX. — Rochet, in thèse Fondet, 1895, et *Archives prov. chirurg.*, 1896.

Ankylose de la mâchoire. — Ostéotomie de la branche montante du maxillaire suivie d'interposition d'un lambeau de masséter.

Louis B..., 10 ans, né à Sault-Brenaz (Ain). Entré dans le service le 3 juillet 1894. A cette date, l'enfant vient à la visite présentant une ankylose de la mâchoire qui lui interdit toute mastication un peu étendue, et par suite le force à se nourrir presque exclusivement avec des aliments liquides.

Au dire du malade, l'affection durerait depuis deux ans, mais il ne paraît pas très bien fixé sur ce point. On n'a d'ailleurs à relever aucun traumatisme antérieur, aucune arthrite.

(1) Le travail de Glück, lu au *XXXI*e *Congrès allemand de chirurgie*, n'a pas été remis.

Père et mère bien portants, ainsi que deux frères et deux sœurs. Cependant le malade a eu la fièvre scarlatine au mois de juin, on n'est donc pas bien fixé sur l'origine de l'affection.

Au premier abord, il est difficile de savoir si l'ankylose est uni ou bilatérale. Les deux articulations temporo-maxillaires donnent toutes les deux la même sensation au palper.

Le diagnostic d'ankylose unilatérale ne se fait d'une façon certaine qu'après l'opération, lorsque la branche du maxillaire à gauche ayant été sectionnée, on obtient les mouvements normaux de la mâchoire inférieure.

Au moment de son entrée à l'hôpital le malade ne souffre pas.

Il présente un écartement entre les incisives d'environ un demi-centimètre quand il eherche à exagérer l'écartement de la mâchoire.

Opération le 10 *juillet*. — Anesthésie au chloroforme.

M. Rochet exécute son procédé. Incision partant dessous le lobule de l'oreille et se terminant à l'angle de la mâchoire ; le muscle masséter est mis à nu et désinséré à sa partie inférieure. On désinsère de même le ptérygoïdien interne en dedans de l'os. Puis on sectionne la branche montante du maxillaire, on donne à cette section la forme d'un V.

Ceci fait, on dédouble le masséter ; le lambeau profond est introduit dans l'échancrure, et, pour assurer sa position stable à ce niveau, on le suture au ptérygoïdicn interne du même côté.

Pendant toute l'opération on a pris de grandes précautions pour ne pas blesser les branches du facial.

On suture les lèvres de la plaie et l'on place un drain à sa partie inférieure.

Pansement antiseptique.

De suite après l'opération, le dilatateur des mâchoires introduit dans la bouche ouvrait facilement celle-ci sur une hauteur de deux travers de doigt mesurée entre les incisives supérieures et inférieures.

Suites : 17 *juillet* 1894. — La plaie est complètement cicatrisée. Dès ce jour on commence à mobiliser la nouvelle articulation avec un écarteur à vis, on dilate l'orifice buccal, manœuvre qui sera poursuivie longuement et avec persévérance.

15 *août*. — Deux fois par jour, on introduit pendant un quart d'heure dans la bouche l'écarteur des mâchoires pour la dilater progressivement. Avec la dilatation forcée on obtient un écartement de 3 cent. 1/2 entre les incisives.

20 *septembre*. — L'écartement devenant un peu plus difficile, anesthésie au chloroforme, dilatation forcée avec l'écarteur à vis jusqu'à ce qu'on obtienne 4 centimètres d'écartement entre les incisives, on laisse l'instrument en place pendant une heure.

25 *octobre* 1895. — La dilatation a été poursuivie avec patience et persévérance. Le malade a bien supporté ce traitement ; aujourd'hui il peut

écarter ses incisives d'environ 3 centimètres. Il mange sans douleur des aliments solides.

On avait constaté après l'opération une déviation à droite du maxillaire inférieur par suite de la dilatation forcée ; on remédie à cette déviation en mettant l'écarteur du côté opposé à celui où on le mettait d'habitude. Aujourd'hui il n'en reste plus aucune trace.

Après l'opération on a pu aussi se rendre compte qu'aucune branche du facial n'avait été sectionnée et maintenant l'enfant rit et écarte les lèvres d'une façon normale.

A l'heure actuelle l'état général et local de ce malade est donc satisfaisant.

Nous renvoyons ce malade le 4 décembre 1895, les mouvements existent toujours ; ils sont peut-être moins étendus ; l'écartement n'est que de 1 cent. 1/2 environ. Les espaces interdentaires se correspondent et, lorsque la bouche est fermée, les dents arrivent au contact. On n'observe pas de déviation du menton. On sent parfaitement les mouvements au niveau de la nouvelle articulation pendant la mastication qui est parfaite. La parole est très facile et bien articulée.

C'est la moins bonne observation que nous ayons ; il a fallu beaucoup d'efforts pour maintenir le résultat. C'était notre première opération, nous avions fait une résection trop étroite de la branche montante et cela nous a éclairé pour nos opérations suivantes.

Etat actuel. — M. Rochet, dont nous ne saurions trop remercier l'obligeance, a reçu des nouvelles du malade le 21 janvier 1905 (dix ans après l'opération). Le résultat est médiocre. L'écartement maximum des dents est de 2 centimètres, minimum 1 centimètre. Néanmoins le malade mange assez facilement et se porte très bien.

Obs. X. — Rochet, in thèse de Fondet, 1895, et *Archives provinciales de Chirurgie*, 1896.

Ankylose de la mâchoire. — Ostéotomie de la branche montante du maxillaire suivie d'interposition d'un lambeau de masséter.

Joseph D..., 9 ans, né à Chazelles-sur-l'Avieu (Loire), entre dans le service le 19 septembre 1895.

Il y a deux ans l'enfant est tombé sur le menton sur le bord d'une marmite ; à la suite de ce traumatisme un abcès s'est formé du côté gauche au niveau de l'articulation temporo-maxillaire et s'est ouvert à l'extérieur.

Après une quinzaine de jours l'enfant, qui éprouvait déjà une certaine gêne pour ouvrir la bouche, cessa complètement d'avoir des mouvements.

L'enfant n'accuse aucune douleur, et sauf la gêne fonctionnelle il n'y a rien à noter du côté de l'état général qui est bon.

En comparant les deux articulations temporo-maxillaires, par la palpation, on constate au niveau du col du condyle gauche, une saillie

qui semble n'être autre chose qu'un cal osseux dû à une fracture déterminée par la chute que l'enfant a faite.

En avant, les arcades dentaires sont séparées par un intervalle de quelques millimètres, qui est légèrement modifié par la contraction des muscles masticateurs.

Si l'on fait exécuter des mouvements de mastication, le temporal et le masséter se contractent énergiquement à droite, il existe aussi de ce côté de légers mouvements de l'articulation, mais à gauche, la tête du condyle ne glisse plus dans sa cavité.

Le maxillaire inférieur est atrophié.

Opération le 24 *septembre*. — Anesthésie au chloroforme. M. Rochet pratique la même opération que précédemment, mais en ayant soin d'enlever une portion osseuse beaucoup plus volumineuse que dans le cas précédent, afin de permettre une étendue plus grande aux mouvements.

Suites : 4 *octobre*. — La cicatrisation est complète ; le malade écarte facilement les mâchoires ; il y a 3 centimètres d'écartement entre les incisives médianes.

Les dents arrivent au contact. Il y a de légers mouvements de latéralité.

La malade quitte l'hôpital le 2 novembre ; l'écartement spontané est le même, la parole est facile et la mastication se fait dans de bonnes conditions. Il n'y a pas eu trace de paralysie faciale. *Il n'y a jamais eu lieu d'employer la dilatation pour maintenir le résultat.*

Nous avons eu des nouvelles en février 1896 ; il n'a rien perdu de l'amplitude et de la facilité de ses mouvements.

29 *janvier* 1905 (dix ans après l'opération). — Le malade écrit à M. Rochet qu'il est très content du résultat obtenu, qu'il ouvre la bouche facilement et que l'écartement maximum des dents est de 3 centimètres.

Obs. XI. — Rochet, in thèse Fondet, et *Archives provinciales de chirurgie.*

Ankylose de la mâchoire. — Ostéotomie de la branche montante du maxillaire suivie d'interposition d'un lambeau de masséter.

X..., âgé de 24 ans. Ankylose temporo-maxillaire presque complète à la suite d'une poussée de rhumatisme blennorrhagique. Le malade, en pleine évolution de sa blennorrhagie, éprouve de vives douleurs avec gonflement au niveau de l'articulation temporo-maxillaire gauche et une difficulté progressive de la mastication.

Quand il se présente à l'examen, l'ankylose n'était pas complète : il y avait encore de légers mouvements d'élévation et d'abaissement de la mâchoire ; mais l'ouverture maxima entre les arcades dentaires antérieures ne dépassait guère 3 à 4 millimètres, et le malade, chez lequel les accidents remontaient déjà à plus de huit mois, était très gêné pour la mastication et la parole et réclamait une intervention.

En raison des commémoratifs très nettement indiqués par le malade, nous pensâmes à une lésion unilatérale et localisâmes la raideur articulaire à l'articulaire temporo-maxillaire gauche, où s'était faite la poussée inflammatoire signalée plus haut.

Opération. — L'opération de l'ostéotomie de la branche montante suivie de l'interposition d'une lame massétérine, fut pratiquée en 1896.

Comme chez notre deuxième malade nous enlevâmes une large tranche cunéiforme à base d'un bon centimètre.

Suites. — Le résultat immédiat fut bon. Il n'y eut aucun phénomène paralytique du côté du nerf facial et la cicatrisation fut très rapide.

De suite, les mouvements de la mâchoire furent rétablis avec amplitude et énergie.

Cinq mois après l'opération les mouvements sont aussi étendus et aussi énergiques ; de légers mouvements de latéralité existent comme chez le deuxième malade. L'ouverture buccale maxima est telle que deux travers de doigt placés de champ passent aisément entre les incisives supérieures et inférieures.

L'opéré est très content, et tout fait espérer que le résultat se conservera tel qu'il se présente actuellement, car depuis le début, la fonction n'a fait que s'améliorer.

Nous ne savons rien sur l'état actuel, M. Rochet n'ayant pas pu retrouver le malade.

Obs. XII. — Due à l'obligeance de M. Rochet.

Ankylose de la mâchoire unilatérale et complète. — Ostéotomie de la branche montante et interposition du masséter.

M. Rochet ne nous a pas donné de détails sur ce cas. Nous savons seulement que la malade A. D... a été opérée à l'âge de 13 ans et qu'à l'heure actuelle, en janvier 1905, *huit* ans après l'opération, elle mange très facilement et que l'écartement des arcades dentaires peut aller jusqu'à plus de 3 centimètres.

Obs. XIII (résumée). — Schmidt, *Khirurgia*, Moscou, 1899.

Ankylose osseuse temporo-maxillaire consécutive à une otite suppurée. — Ostéotomie de la branche montante et interposition d'un lambeau de masséter. — Procédé de M. Rochet.

Nathalie F..., 18 ans. D'après les renseignements fournis par son père, la malade ne peut ouvrir la bouche depuis l'âge de 6 ans, époque où elle avait une maladie infecticuse, probablement scarlatine, compliquée d'otite moyenne gauche suppurée et d'arthrite temporo-maxillaire. L'écoulement purulent a duré un an, plusieurs fois il sortit des séquestres de volume assez considérable.

Depuis douze ans, la malade ne se nourrit que d'aliments liquides et de bouillies.

A l'examen, on constate que les arcades dentaires sont fortement serrées. Deux incisives ne sont plus représentées que par des racines cariées et c'est à travers ces orifices que la malade fait passer les aliments. Les autres dents sont en bon état. Le maxillaire inférieur est fortement rétropulsé ; le menton petit, pointu, le nez long et tranchant, donnent au visage l'aspect typique d'un oiseau. Quand on commande à la malade d'ouvrir la bouche, les lèvres s'écartent largement, les muscles du cou se contractent, mais la mâchoire reste immobile.

Du conduit auditif externe gauche sort un écoulement purulent. Pas de pus dans l'oreille droite ; par contre, de ce côté la malade est complètement sourde ; mais le conduit auditif est tellement rétréci et sinueux, le cartilage de la paroi postérieure tellement proéminent, qu'il a été impossible d'examiner l'oreille droite.

Devant et derrière le conduit auditif gauche existent deux vieilles cicatrices fermées par lesquelles sont sortis les séquestres. Le pavillon de l'oreille gauche est situé plus bas que celui du côté droit. On a l'impression que toute la branche montante est plus courte que la droite.

L'état général est bon, cependant la malade est un peu pâle et peu développée intellectuellement.

Je pose de diagnostic d'ankylose osseuse à gauche et de fibreuse à droite.

Les essais de dilatation ayant échoué, la malade consentit à se faire opérer.

Opération le 25 *mars* 1899. — Procédé de Rochet. En raison des accidents possibles par suite de la constriction des mâchoires, je commençai l'opération à la cocaïne et continuai ensuite au chloroforme.

27. — La malade a commencé à mastiquer sans douleurs.

1er *avril.* — Les fils sont enlevés.

Aucune dilatation, autre que la mastication n'a été nécessaire pour entretenir la mobilité de la mâchoire.

La malade est sortie de l'hôpital le 29 avril en très bonne santé. Il existe sur la place de l'incision une cicatrice linéaire. On peut introduire facilement entre les dents une plaque de 2 cent. 3/4. La mastication se fait sans douleurs. On pourrait, si on le désirait, faire ouvrir la bouche plus largement et on a l'impression très nette que l'obstacle siège non pas dans la néarthrose mais dans l'articulation du côté opposé. *Pas de paralysie.* Le maxillaire inférieur est dans une situation normale. Les mouvements latéraux sont possibles.

La malade est restée en observation pendant un mois et nous n'avons remarqué aucune tendance à la récidive, bien au contraire, je suis persuadé que les mouvements deviennent de plus en plus faciles.

CHAPITRE II

Epaule.

Depuis Baudens, il est classique d'aborder l'articulation scapulo-humérale par une incision verticale antérieure longue de 10 centimètres environ, commençant au-dessous de la clavicule et un peu en dehors du bec de l'apophyse coracoïde. Cette incision traverse nécessairement dans la profondeur le faisceau antérieur du deltoïde et paralyse la mince bandelette musculaire située en dehors du bord interne du muscle puisqu'elle coupe les filets terminaux du circonflexe destinés à l'innerver. Dans un mémoire de concours, nous avions proposé de libérer et de fixer cette bandelette musculaire entre la cavité glénoïde et l'extrémité supérieure réséquée de l'humérus. De cette façon on respectait l'intégrité de tous les muscles périarticulaires qui sont si nécessaires pour mouvoir le bras et fixer la nouvelle articulation. M. Coville (1) (d'Orléans) a eu la même idée que nous et a eu le mérite de pratiquer le premier cette opération sur un malade (Obs. XIV).

Les résections orthopédiques de l'épaule étant assez rarement indiquées et les récidives peu fréquentes, nous serons bref sur la technique de l'opération.

Ollier conseille de faire la résection par la méthode sous-périostée afin de conserver entre les deux os une gaine capsulo-périostique complète qui les unisse l'un à l'autre et qui empêche le bout de l'humérus de rester flottant et de se déplacer. Nous pensons, au contraire, avec MM. Berger et Banzet que lorsqu'on opère des ankyloses qui ont tendance à récidiver, la résection strictement sous-périostée est plus nuisible qu'utile puisqu'elle favorise la régénération du tissu osseux et par conséquent la reproduction de l'ankylose.

(1) Coville, *Bull. Soc. chirurgie*, décembre 1903 (rapport de M. Nélaton).

Du reste, dans ces cas, la conservation de la gaine périostique n'est pas nécessaire pour fixer l'humérus. Il suffit pour assurer la solidité de respecter la capsule articulaire et surtout de conserver avec soin les attaches que prennent les tendons des muscles sur cette capsule.

Il est nécessaire, pour que l'on puisse tailler dans le deltoïde une bandelette suffisamment large, que l'incision commence à un bon centimètre en dehors du sommet de la coracoïde. Cette incision doit avoir une longueur de 10 centimètres et être parallèle aux fibres du deltoïde, c'est-à-dire légèrement oblique en dehors.

On traverse la peau et le tissu cellulaire, puis on dissèque de suite la lèvre interne de la plaie cutanée de façon à mettre à nu l'interstice delto-pectoral. On fend alors le deltoïde dans toute la longueur de la plaie à un bon travers de doigt en dehors de son bord. Lorsque le muscle est complètement divisé et que l'on a aperçu dans la profondeur les fibres blanches du manchon capsulaire, on dégage avec la sonde cannelée le bord interne de la bandelette deltoïdienne. Puis on coupe le lambeau musculaire au ras de ses insertions humérales, on libère sa face profonde de bas en haut jusqu'à la clavicule et on le protège sous une compresse.

On fait placer deux écarteurs sur les lèvres de la plaie de façon à bien découvrir la face antérieure de l'articulation, on fend au bistouri la voûte fibreuse acromio-coracoïdienne et on cherche avec le doigt la coulisse bicipitale entre les deux tubérosités de l'humérus. Cette recherche est souvent difficile en raison des déformations de l'épiphyse et de l'impossibilité de faire tourner l'humérus sur axe.

Une fois la coulisse repérée, on fend la capsule le long de la lèvre externe de cette coulisse et on dégage le tendon de la longue portion du biceps que l'on récline en dehors avec un crochet.

Avec le bistouri, on détache de l'humérus la lèvre interne du manchon fibreux, en ayant bien soin de raser l'os de près au niveau de la petite tubérosité de façon à conserver les adhérences du tendon sous-scapulaire à la capsule. On poursuit le décollement en dedans le plus loin possible, puis on écarte la lèvre interne du manchon fibreux et on cherche l'ancien interligne articulaire.

Il faut rompre l'ankylose à ce moment afin de pouvoir continuer l'opération.

Si la soudure est fibreuse, on sectionne les adhérences en introduisant profondément entre les os un détache-tendon ou un bistouri. Si l'ankylose est osseuse, on l'attaque avec le ciseau et le maillet.

L'humérus étant redevenu mobile, on continue la résection comme s'il s'agissait d'une articulation non ankylosée. On luxe en dedans le tendon du biceps et l'on dégage au bistouri la face externe et postérieure de l'épiphyse humérale en faisant imprimer au bras un mouvement de rotation interne de plus en plus prononcé. Si la décortication est impossible par l'étroite plaie verticale, on peut brancher sur la première incision une nouvelle incision horizontale qui longe l'extrémité externe de la clavicule et coupe les fibres du deltoïde un peu au-dessous de leurs origines (de façon à permettre la suture du muscle).

Puis on fait soulever le bras de bas en haut. L'extrémité supérieure de l'humérus sort par la plaie ; on en pratique la section avec la scie. M. Coville s'est contenté d'une résection très économique comprenant seulement la tête humérale. Le résultat obtenu n'ayant pas été très satisfaisant, nous pensons avec lui qu'il vaut mieux faire une résection plus large. On fait donc une section horizontale à travers les tubérosités puis, avec la pince-gouge, on arrondit le pourtour de la section surtout du côté interne de façon à éviter la formation d'un angle mal disposé à s'adapter à la forme de la cavité scapulaire. De plus, il est bon, comme le conseille M. Farabeuf (1), « de tailler à la place de l'ancienne cavité glénoïde, une surface large, concave, inclinée en arrière, afin que bien bordée en avant, elle retienne l'humérus dont la tendance fâcheuse est de se luxer dans l'aisselle ».

Les surfaces ainsi modelées, reste à leur interposer la bandelette musculaire du deltoïde. Pour cela, on dispose cette bandelette obliquement en bas et en arrière devant la cavité glénoïde et on suture son extrémité libre à la partie postéro-inférieure du manchon cap-

(1) Farabeuf, *Méd. opér.*, p. 786.

sulaire. Immédiatement au-dessous du point d'attache, on pratique une incision de décharge en suivant la technique décrite par Ollier (1) pour éviter la blessure du nerf circonflexe et on y fait passer un drain.

On suture les deux lèvres du manchon capsulaire, puis la peau ; on fait un pansement stérilisé légèrement compressif et on immobilise le bras contre le thorax avec des bandes mouillées après avoir placé un petit coussin d'ouate dans l'aisselle de façon à éviter la compression du lambeau.

Dès que la plaie est cicatrisée, il faut commencer la mobilisation méthodique de la néarthrose et surtout électriser et masser les muscles de l'épaule.

Obs. XIV. — Due à l'obligeance de M. Coville et résumée dans un rapport de M. Nélaton à la *Société de chirurgie*, 1903.

Ankylose fibreuse de l'épaule d'origine traumatique. — Résection économique et interposition musculaire.

La nommée Anselme C..., âgée de 22 ans, entre à l'hôpital d'Orléans pour une ankylose de l'épaule gauche qui paraît complète. Cette ankylose est consécutive à un traumatisme sur la nature duquel il a été impossible d'être fixé mais qui, d'après la radiographie, a déterminé une fracture du col anatomique. On constate, en effet, sur cette épreuve, que la tête humérale a glissé, de haut en bas, sur l'épiphyse de telle sorte que son extrémité inférieure forme avec la face interne de l'humérus un angle assez aigu.

L'épaule abandonnée à elle-même s'est enraidie progressivement, sous l'influence de l'arthrite concomitante, et, à l'heure actuelle cette jeune fille peut à peine se servir de son bras ; il lui est impossible, en particulier, de se coiffer et même d'attacher sa jupe par derrière. Les mouvements provoqués d'abduction et de projection en avant, ne se font que dans une très minime étendue et seulement à la faveur de la mobilité propre de l'omoplate. Spontanément, la malade est incapable de détacher le bras du corps. L'épaule, très amaigrie, contraste avec celle du côté opposé. Il y a, en effet une atrophie considérable du deltoïde et du trapèze. Le moignon de l'épaule est comme décharné. En aucun point, il n'existe de gonflement, de rougeur, de trace d'inflammation quelconque. On ne détermine de la douleur qu'en pressant fortement au niveau de l'interligne articulaire ou en cherchant à exécuter des mouvements forcés.

(1) Ollier, *Traité des résections*, II, p. 19.

Etant donnée l'impotence à peu près complète du membre, il y avait lieu de faire une résection et, pour en rendre le résultat plus parfait, je pensai à utiliser le procédé de mon maître M. Nélaton, en interposant une languette musculaire entre la cavité glénoïde et l'épiphyse humérale.

Je fis quelques recherches sur le cadavre et après quelques tâtonnements, je me convainquis que le meilleur procédé consistait à aborder l'épaule en avant comme on le fait habituellement pour la résection et à se servir de la languette deltoïdienne comprise entre le tracé de l'incision et le sillon delto-pectoral. Cette languette privée de sa motilité par la section des rameaux terminaux du circonflexe, et, par conséquent inutile présentait une longueur, une largeur et une épaisseur suffisantes et il était facile en la repliant en arrière de l'interposer entre les deux surfaces articulaires. C'est ce que je réalisai par l'opération suivante.

Opération le 19 *mai* 1903. — Anesthésie au chlorure d'éthyle et chloroforme.

Pendant l'anesthésie, on se rend compte que des mouvements sont possibles dans l'articulation. En les exagérant, on rompt des adhérences dont les craquements sont perceptibles à la main et l'on rend à l'humérus une certaine mobilité.

Incision de 10 centimètres environ, commençant au-dessous de la clavicule, passant exactement en dehors du bec de l'apophyse coracoïde, et descendant sur le bras suivant la direction des fibres du deltoïde. Le lambeau cutanéo-cellulaire est disséqué en dedans afin de repérer exactement l'interstice delto-pectoral. A un travers de doigt en dehors de cet interstice, le deltoïde est incisé dans l'étendue de la plaie cutanée. L'articulation est découverte et il est facile en réclinant le muscle à droite et à gauche de reconnaître la gouttière bicipitale entre les deux tubérosités humérales. Le ligament acromio-coracoïdien est incisé. La capsule est incisée sur la lèvre externe de la gouttière bicipitale. Sa lèvre interne est détachée à la rugine qui suit exactement le contour de la coulisse et de la petite tubérosité ce qui permet, en quelques instants, de luxer le tendon du biceps et de désinsérer le sous-scapulaire. Une vigoureuse torsion du bras préalablement abaissé permet de faire saillir, à travers la plaie capsulaire, la tête humérale que ces manœuvres ont définitivement séparée de la cavité glénoïde.

L'ostéotomie est faite en quelques coups de ciseau et de maillet sur le pourtour du col anatomique. Il est alors facile après l'ablation de la tête, d'insinuer le doigt entre la glène et l'épyphyse humérale.

La bandelette du *deltoïde*, comprise entre l'incision et l'interstice delto-pectoral, qui est large d'un bon travers de doigt, est séparée à la sonde cannelée, coupée près de son insertion humérale et disséquée jusqu'au-dessous de l'apophyse coracoïde. Elle s'insinue alors très facilement dans l'articulation en passant entre cette apophyse et l'acromion,

et sépare parfaitement la cavité glénoïde de la surface abrasée de l'extrémité supérieure de l'humérus. Pour la fixer profondément à la partie postérieure de la capsule, une perforation est pratiquée à la sonde cannelée et au bistouri, dans le tiers inférieur où je passe un fil qui, chargeant en anse l'extrémité inférieure de la languette musculaire vient en se serrant l'appliquer dans le fond de l'articulation. Cet orifice postérieur est utilisé pour le passage d'un drain. Suture en avant en deux plans.

Les *suites opératoires* furent extrêmement simples. Au bout de trois jours j'enlevai le drain et commençai à mobiliser le bras le dixième jour.

La malade, assez pusillanime, se prêtait difficilement aux manœuvres de mobilisation qui furent continuées jusqu'en novembre 1903, c'est-à-dire pendant 5 mois consécutifs.

Je la fis masser, électriser par des courants galvaniques ne dépassant pas 20 à 25 milliampères, et en dehors de ces mouvements passifs que je provoquai, je cherchai à lui faire exécuter le plus grand nombre possible de mouvements spontanés.

Le résultat acquis est satisfaisant bien que l'article n'ait pas, à beaucoup près, récupéré tous ses mouvements. Ce qui manque le plus est le mouvement d'abduction par suite de l'inertie du deltoïde. En revanche, la malade peut projeter le bras en avant et en arrière et d'une façon générale exercer sa profession de corsetière et se rendre à elle-même les services qu'elle ne pouvait se rendre autrefois.

Revue en *décembre* 1904, c'est-à-dire 19 mois après son opération, la malade n'est pas améliorée au point de vue fonctionnel bien que ses muscles se soient fortifiés. Malgré l'atrophie moins grande du deltoïde, l'acromion fait au sommet de l'épaule une saillie plus accusée par suite, sans doute de l'amincissement de la languette musculaire et de l'application plus exacte du sommet de l'humérus décapité sur la cavité glénoïde.

En ce qui concerne le procédé opératoire, je n'ai eu qu'à me louer du plan que j'avais adopté. La luxation de l'extrémité supérieure de l'humérus hors de la plaie, malgré l'abrasion simple de la sphère articulaire est aisée ; la libération de la languette faite après section de son attache humérale s'exécute en quelques instants. L'opération est donc d'exécution très facile.

Le résultat a été moins bon que je l'espérais, malgré l'existence du tampon démontré par la radiographie et la mobilisation précoce de l'article.

Peut-être l'améliorerait-on en modelant mieux que je ne l'ai fait l'épiphyse humérale. Il faudrait pour cela, après avoir fait la résection, enlever au ciseau tout le pourtour de l'ostéotomie de façon à en abattre l'arête et à en arrondir le contour. De cette façon, on mettrait la nouvelle tête dans les meilleures conditions pour rouler sur le tampon articulaire comme le fait la tête normale dans la cavité glénoïde.

J'avais cherché en utilisant ce procédé à faire une résection aussi économique que possible, de façon à respecter la forme de l'épaule qui n'est pas indifférente chez une malade jeune. J'ai peut-être péché par défaut en ce qui concerne la résection. En pareil cas, je serais disposé à faire une résection plus large que celle que j'ai faite.

CHAPITRE III

Coude.

L'articulation du coude est recouverte de muscles sur ses deux faces et à ses deux extrémités. On n'a donc que l'embarras du choix pour détacher une languette musculaire sur un des muscles antérieurs, postérieurs ou latéraux. Par contre, en raison même de la disposition des parties, l'articulation ne peut être abordée et réséquée que par des incisions postérieures ou latérales.

§ 1. — Procédé de l'incision postérieure.

Technique. — *Incision.* — L'incision longitudinale et médiane de Park nous semble préférable aux autres incisions postérieures pour des raisons que nous indiquerons plus loin. Cette incision commence sur la ligne médiane postérieure du bras à 5 centimètres au-dessus du sommet de l'olécrâne, descend verticale, croise le milieu de l'olécrâne, longe ensuite la crête du cubitus et se termine à 5 centimètres au-dessous du sommet de l'apophyse. Comme il n'y a aucun organe à ménager entre la peau et les os, on peut du premier coup fendre avec la peau le tendon du triceps et les tissus fibreux qui recouvrent le cubitus.

Dénudation de la partie postérieure du squelette. — On peut la faire avec le bistouri ou avec la rugine.

Si on emploie la rugine, comme le conseille Ollier, il faut après résection des os, enlever sur la face profonde de l'étui fibro-périostique qui les réunit, un anneau de périoste.

Si on emploie le bistouri, on laisse le périoste à la surface de l'os de façon à pouvoir l'enlever en même temps que le squelette ; mais, pour respecter l'intégrité du manchon fibreux, il est nécessaire de

suivre l'os de très près avec la pointe de l'instrument et de ne jamais abandonner son contact.

Quoi qu'il en soit, on commence la décortication par la lèvre externe de la plaie. On détache le tendon du triceps et le périoste du sommet et de la face externe de l'olécrâne. Cette décortication très délicate ne peut être bien faite qu'avec la *rugine*. Puis on dénude la tête du radius, la face postérieure du condyle huméral externe et on pousse la décortication aussi loin qu'on peut sur l'épicondyle.

On passe à la dénudation de la partie interne du squelette. De ce côté, il faut agir avec la plus grande prudence car le *nerf cubital* est appliqué directement sur l'os au fond de la gouttière épitrochléo-olécrânienne et souvent englobé au milieu d'un tissu fibreux très dense. « Aussi pour éviter la blessure du nerf faut-il, disent MM. Berger et Banzet, s'attacher de la façon la plus stricte à ne pas quitter le contact du tissu osseux, en cherchant avec le doigt le relief du nerf derrière l'épitrochlée en tâchant de l'accrocher avec le pouce gauche recourbé comme un crochet, et le rejeter en avant de l'épitrochlée pendant que le tranchant de l'instrument fait céder les adhérences qui le retiennent dans la gouttière située derrière l'épitrochlée. »

Dès que la lèvre interne de l'incision contenant le nerf est dégagée, il faut la protéger avec un écarteur (*pendant toute la durée de l'opération*), puis continuer la décortication de l'épitrochlée le plus loin possible en dedans.

Rupture de l'ankylose. — Lorsque le squelette est bien dénudé en arrière, il est nécessaire de rompre l'ankylose afin de pouvoir poursuivre la décortication sur les côtés et en avant.

On essaie d'abord de la rompre avec la main, en exagérant la flexion et l'extension de l'avant-bras ou en imprimant à celui-ci des mouvements d'inclinaison latérale.

Si on ne réussit pas ces manœuvres manuelles, on introduit une rugine entre l'olécrâne et l'humérus et on essaie de séparer les os en exerçant des pesées sur le manche de l'instrument, ou bien on sectionne l'olécrâne près de sa base et, après avoir coupé au bistouri les trousseaux fibreux qui unissent l'humérus au squelette de

l'avant-bras, on essaie, à nouveau, de rompre l'ankylose par des manœuvres manuelles.

Si, ce qui est très *rare*, il reste impossible de séparer les os par ces moyens simples, il faut recourir à la section avec le ciseau et le maillet. Pour cela, le coude reposant sur sa face interne, on enfonce le ciseau, tenu vertical, dans la partie externe de l'ancien interligne et, s'il est nécessaire, on répète la même manœuvre du côté interne. « Pendant toute la durée de ce temps de l'opération, on ne doit pas perdre de vue le nerf cubital dont la lésion par un des angles du ciseau ou par les extrémités osseuses est toujours à craindre si l'on agit à l'aveugle » [Berger et Banzet].

Dénudation des éminences latérales et de la face antérieure. — Les os séparés, on se trouve dans les conditions d'une articulation mobile. Le bras restant dressé, on fait fléchir l'avant-bras et on achève la décortication de la lèvre externe de la plaie. Quand on juge qu'elle est suffisamment mobilisée d'un bout à l'autre, on la luxe au devant de l'épicondyle et on achève la désinsertion des muscles épicondyliens en coupant à tout petits coups et au ras de l'os. Il est même utile, à ce niveau, d'enlever quelques écailles osseuses pour mieux conserver le périoste et permettre la formation d'une nouvelle saillie sur laquelle viendra s'attacher le ligament latéral externe.

On répète ces mêmes manœuvres du côté interne du coude. Puis, on fait saillir l'épiphyse humérale en faisant fléchir au maximum l'avant-bras, et en maintenant le bras dressé, il devient facile de dénuder la face antérieure de l'os jusqu'un peu au-dessus des tubérosités.

Résection des extrémités osseuses. — On commence par l'*humérus*. Le bras et l'avant-bras restant dans la position précédente, on saisit avec le davier l'extrémité inférieure de l'humérus qui sort à travers la plaie. On fait récliner les parties molles avec des écarteurs et on scie l'os transversalement juste au-dessus du sommet des tubérosités, au point où le diamètre de l'humérus commence à diminuer (fig. 10). en ayant soin de faire une section qui donne à la surface humérale une forme convexe dans le sens antéro-postérieur.

On fait ensuite saillir l'extrémité supérieure des os de l'avant-bras

en soulevant l'avant-bras toujours pendant. On résèque l'*olécrâne* au niveau de sa base, on dégage l'apophyse coronoïde jusqu'au niveau des insertions du brachial antérieur et on fait sauter son *bec* d'un coup de pince-gouge. Puis, avec même instrument, on *creuse* l'extrémité supérieure du cubitus (privé de ses apophyses) et on lui donne une forme concave sauf en arrière, de façon à reconstituer un olécrâne de *quelques millimètres* de hauteur (fig. 11).

Sur le *radius*, on résèque la portion de la tête qui déborde le cubitus et s'il existe une synostose entre les deux os de l'avant-bras, on la sectionne en introduisant un bistouri ou un ciseau étroit dans l'interligne radio-cubital supérieur.

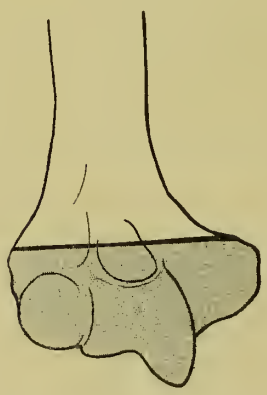

Fig. 10.

Fig. 11.

La résection par le procédé classique doit être beaucoup plus étendue que celle que nous venons d'indiquer. Ollier demande « au moins 5 centimètres dans la plupart des cas et quelquefois davantage ». « Une bonne néarthrose mobile, dit M. Farabeuf, ne s'obtient que par l'ablation d'un long bout de squelette, ce qui veut dire 5 à 6 centimètres. » Quelques chirurgiens font même des résections de 8 et même 10 centimètres.

Lorsqu'on la fait suivre d'interposition musculaire, la résection doit être moins étendue. L'ablation de 3 à 4 centimètres d'os suffit largement pour obtenir des mouvements d'étendue normale et réséquer plus serait s'exposer à obtenir un avant-bras trop mobile

et moins solide. Cette résection peu étendue qui permet d'assurer la mobilité et la solidité a encore l'avantage de mieux respecter la forme du coude, la longueur du membre et de moins modifier les conditions mécaniques des muscles qui agissent sur la néarthrose.

Résection périostique. — Si on a fait la résection par la méthode sous-périostée, et surtout si le sujet est jeune, il faut enlever avec des ciseaux le périote qui tapisse la face interne de l'étui fibreux de façon à empêcher la régénération de l'os aux dépens de sa couche fertile. De plus, il faut enlever les ostéophytes qui ont pu se développer dans les tissus périarticulaires et qui sont parfois nombreux et très volumineux (Obs. XVII).

Hémostase. — Nous en faisons un temps spécial en raison de son importance. Notre maître M. Nélaton insiste, en effet, beaucoup sur la nécessité d'une *siccité absolue* de la plaie. Dans un cas de luxation ancienne qu'il avait opéré par la résection semi-articulaire suivie d'interposition musculaire, l'hémostase avait été imparfaite. Un épanchement sanguin abondant se forma, le lambeau musculaire fut éliminé après sphacèle et une ankylose serrée fut le résultat du saignement des petits vaisseaux qu'on avait négligé de lier (Obs. XXIV). Il faut donc, après ablation de la bande élastique (qu'on avait placée sur le bras dès le début de l'opération), lier même les plus petits vaisseaux et ne pas compter sur la compression du pansement pour arrêter le suintement sanguin.

Interposition musculaire. — On peut prendre le lambeau soit en avant sur le brachial antérieur, soit en arrière sur l'anconé, le cubital antérieur ou le triceps. Il est nécessaire de décrire la technique de l'interposition de ces divers lambeaux musculaires, car le muscle sur lequel on pensait prendre une bandelette peut être trop friable ou dégénéré et par conséquent inutilisable.

L'interposition d'un lambeau musculaire de *brachial antérieur* se fait d'après la technique décrite et exécutée par M. Quénu (1).

L'avant-bras étant fortement fléchi, on sectionne le ligament antérieur de l'articulation traversalement au niveau du point où il

(1) Quénu, *Bull. Soc. chir.*, juillet 1902, p. 724.

vient s'insérer sur le cubitus et on fait pénétrer le bistouri jusque dans l'épaisseur du muscle brachial antérieur. On dédouble la partie inférieure du muscle, de bas en haut, de façon à constituer un lambeau fibreux en arrière, musculaire en avant, suffisamment large et long pour recouvrir la surface avivée de l'humérus. On plie ce lambeau horizontalement au-dessous de l'os et on suture son bord inférieur au tendon du triceps. M. Launay recommande de suturer aussi ses deux bords latéraux de façon à cacher complètement la surface

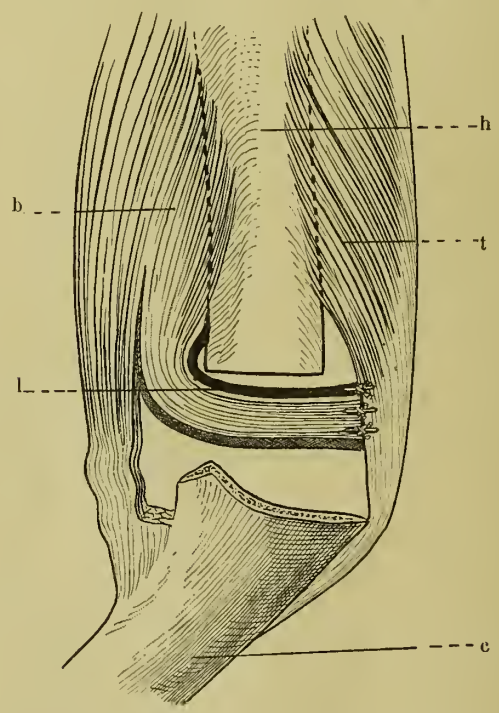

Fig. 12. — h : humérus. — c : cubitus. — b : brachial antérieur. — l : ligament antérieur doublé de fibres du brachial antérieur. — t : triceps.

humérale (Obs. XXII). Dans l'observation XVIII, l'humérus avait été sectionné à la hauteur des tubérosités, il fut impossible avec cette résection peu étendue d'amener le lambeau jusqu'au contact du triceps, et on ne put y arriver qu'après avoir enlevé une nouvelle tranche d'os de 1 centimètre de hauteur (fig. 24). Nous nous sommes assuré sur le cadavre, qu'il fallait, pour pouvoir suturer facilement

le lambeau au triceps, réséquer l'humérus sur une bauteur de 3 cent. 1/2, c'est-à-dire 5 à 6 millimètres plus haut que la section que nous avons recommandée précédemment et qui a l'avantage de conserver toute la largeur de la palette humérale.

M. le professeur Berger (1) a interposé, dans un cas, une languette musculaire empruntée à l'*anconé* dont il fixa l'extrémité libre au brachial antérieur (Obs. XXI). Nous croyons que notre maître fit la résection par l'incision en baïonnette d'Ollier. Dans ces conditions, il était tout naturel qu'il choisît l'anconé de préférence à un des autres muscles du coude puisque son nerf moteur avait été sectionné par la branche oblique de l'incision.

Nous avons fait quelques recherches cadavériques pour étudier l'interposition de l'anconé combinée à l'incision médiane postérieure. Nous avons vu que pour découvrir largement le muscle il fallait prolonger l'incision en bas de quelques centimètres, puis décoller l'aponévrose antibrachiale externe qui recouvre la face postérieure de l'anconé. Le décollement est des plus facile et se fait en quelques coups de sonde cannelée. Nous avons d'abord essayé d'interposer un lambeau pris sur la partie supérieure du muscle, puis, nous sommes arrivé à faire l'interposition avec la totalité de l'anconé. Nous avons pensé qu'il y avait avantage à agir ainsi car la partie inférieure élargie du muscle permet non seulement de recouvrir complètement la surface de section humérale, mais encore une partie de la face postérieure de l'os. Or à cet endroit se trouve le nerf cubital que le matelas musculaire protège contre l'arête tranchante de l'os.

Pour empêcher le muscle de se déplacer, il faut suturer ses trois bords : en avant au brachial antérieur, en dedans au ligament latéral, en arrière au triceps (fig. 13).

On pourrait objecter que l'interposition totale de l'anconé présentera dans la suite des inconvénients pour le rétablissement des mouvements d'extension de l'avant-bras. Nous pouvons répondre que le rôle de l'anconé est peu important comme extenseur et que, même si on lui emprunte un simple lambeau, il devient inutile puisqu'on coupe son nerf qui l'aborde verticalement par son bord supérieur.

(1) Berger, *Bull. Soc. chir.*, 1903, p. 998.

On peut encore interposer un lambeau pris sur le *cubital antérieur* comme l'a fait M. Delbet (1) (Obs. XX) ou avec M. Albarran (Obs. XVII) tailler sur le côté externe du *triceps*, fendu par l'incision

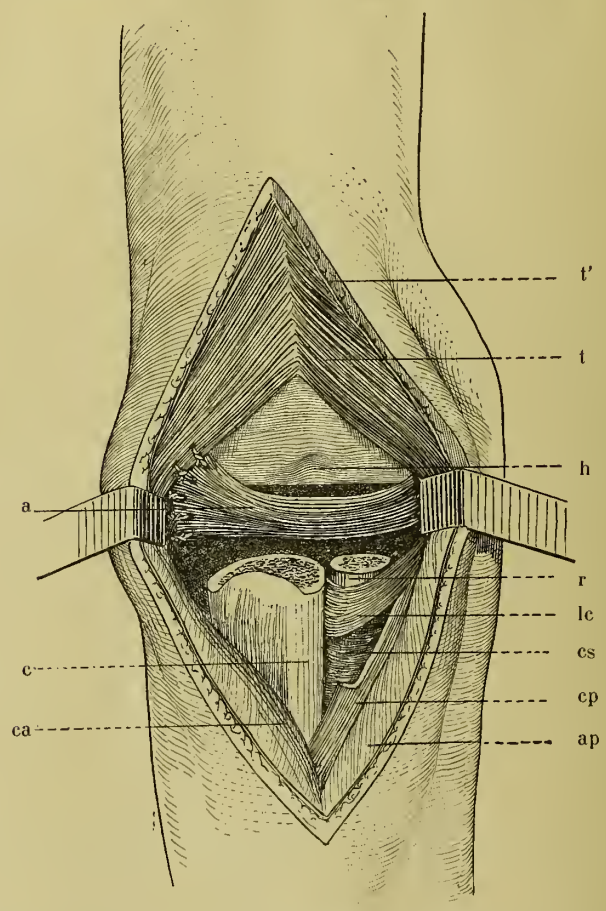

Fig. 13. — a : anconé interposé entre l'humérus et les os de l'avant-bras. — r : radius et c : cubitus. — lc : lambeau du cubital postérieur cp interposé entre le radius et le cubitus. — t : triceps, t' son tendon. — ca : cubital antérieur. — cs : court supinateur. — ap : aponévrose antibrachiale.

médiane, une languette verticale qu'on détache à sa partie supérieure et que l'on fixe au ligament antérieur de l'articulation.

On pourrait même, si l'on craignait une fusion ultérieure entre le

(1) Delbet, *Bull. Soc. chir.*, décembre 1903.

radius et l'os du bras, détacher sur le triceps deux bandelettes, une droite et une gauche, et les suturer à la partie antérieure de la capsule et au brachial antérieur après les avoir entrecroisées en X au-dessous de l'humérus.

Dans un cas où le muscle brachial et le ligament antérieur étaient inutilisables, M. Quénu (1) (obs. XIX) interposa un simple ruban tendineux emprunté à l'*aponévrose* d'insertion du *triceps brachial.* Il fit une petite encoche en V sur le milieu de l'épiphyse humérale réséquée. Puis, pratiquant une incision longitudinale dans la couche fibro-aponévrotique, à 2 centimètres de l'incision médiane du tendon et parallèlement à elle (côté interne), mobilisa ce ruban tendineux, fixé encore à ses deux extrémités, le logea dans l'encoche et le fixa solidement au tissu fibreux précubital par deux points de suture. Par cela même, une partie de la capsule fibro-tendineuse s'interposa entre le cubitus et la partie interne de la tranche humérale.

M. le professeur Berger (2) a eu recours à l'interposition musculaire pour assurer la permanence des mouvements dans l'*articulation radio-cubitale* supérieure. Pour cela, il a introduit d'arrière en avant, entre le cubitus et le radius, des lambeaux empruntés au *court supinateur* ou à l'*anconé* et les a fixés par un point de suture au ligament antérieur de l'articulation.

Nous avons essayé sur le cadavre de réaliser les deux interpositions huméro-antibrachiale et radio-cubitale supérieure avec le seul muscle anconé coupé transversalement en deux portions. Nous avons remarqué que pendant les mouvements de flexion de l'avant, le lambeau fixé à l'humérus tirait sur le lambeau radio-cubital et risquait de l'arracher. Aussi avons-nous préféré faire l'interposition antibrachiale avec une bandelette empruntée au *cubital postérieur* (fig. 13).

Sutures. — Drainage. — Pansement. — Lorsque l'interposition musculaire est terminée, il ne reste plus qu'à suturer le triceps et l'aponévrose antibrachiale au catgut et la peau au crin de Florence. Il est utile de placer un drain jusque dans la cavité de la néarthrose et de le faire sortir par la plaie au-dessus de l'olécrâne.

(1) Quénu, *Bull. Soc. chir.*, décembre 1903.

(2) Berger, *Chirurgie orthopédique*, p. 214. Paris, 1904, G. Steinheil.

On fait ensuite un pansement aseptique et on immobilise le membre après avoir placé l'avant-bras à angle obtus de 130 à 135 degrés (Ollier) étendu ou à peu près et en demi-pronation (Farabeuf), à angle droit (Berger et Banzet). Quelques chirurgiens se contentent d'une immobilisation relative avec des bandes de tarlatane mouillée. Les expériences de MM. Cornil et Coudray nous ayant appris que l'immobilisation rigoureuse était une des conditions de la persistance de l'interposition musculaire, nous pensons qu'il vaut mieux appliquer sur le membre entouré d'un large pansement compressif une gouttière plâtrée postérieure s'étendant de l'aisselle au bord inférieur du métacarpe.

Soins consécutifs. — On enlève le drain vers le quatrième jour ou en même temps que les fils, c'est-à-dire vers le huitième ou dixième jour.

Il faut ensuite mobiliser le coude et refaire les muscles atrophiés. Quelques chirurgiens recommandent de commencer la mobilisation presque immédiatement après l'opération dès le deuxième ou le troisième jour. Nous pensons qu'il vaut mieux attendre que la plaie soit tout à fait cicatrisée, c'est-à-dire douze à quinze jours. On imprime à l'avant-bras des mouvements de flexion, d'extension, de pronation et de supination. Les premiers mouvements doivent être très doux, exécutés sans aucune violence et, s'ils ne sont point douloureux, on augmente petit à petit leur étendue. Dès que le coude présente une solidité latérale suffisante, on supprime tout appareil contentif et on se contente de placer le membre libre dans une écharpe. Le malade doit, plusieurs fois par jour, faire exécuter lui-même les divers mouvements à la néarthrose en tenant la main du côté opéré avec la main saine. Ollier conseille de continuer l'immobilisation du membre la nuit pendant assez longtemps de façon à éviter les déplacements latéraux.

Pour refaire les muscles atrophiés et leur rendre leur force, on les fait électriser et masser et on recommande au malade de faire jouer volontairement la nouvelle articulation. Plus tard, mais seulement quand le coude a acquis une grande *solidité latérale*, le malade doit exécuter les divers mouvements du coude en tenant des poids et en

tirant sur des cordes élastiques fixées à l'une de leurs extrémités (appareil Sandow).

Chez les sujets jeunes, à tissus fertiles et très plastiques, il peut arriver, surtout si l'on a été obligé de faire une résection très économique, que, malgré l'interposition musculaire, les mouvements imprimés au bras n'augmentent pas d'étendue ou même diminuent (Obs. XVII). Dans ces cas, il est mauvais d'employer la force pour leur donner en quelques instants leur amplitude normale ; il faut se contenter de répéter plusieurs fois par jour, pendant des semaines, les mouvements qui peuvent être exécutés sans douleur. « Il ne s'agit pas, dit Ollier (1), de vaincre des résistances, de rompre des adhérences mais de laisser se constituer un appareil de glissement et s'organiser un tissu séreux intermédiaire aux os. Or le temps et la patience sont indispensables pour cela, un exercice trop violent et trop prolongé peut *irriter* le tissu qu'il a pour but d'assouplir et ramener un processus *plastique et adhésif* au lieu de créer un organe de glissement. Plusieurs fois nous avons vu des résultats déplorables de ce zèle trop ardent. Nous avons vu des articulations s'ankyloser après des mouvements brutalement exercés. Qu'on entretienne le mouvement sans chercher à l'augmenter tant qu'il y a douleur et inflammation des tissus. Puis, quand toute douleur sera passée, quand les tissus paraostaux et paraarticulaires auront repris leur souplesse et perdu leur infiltration, on ira avec plus d'énergie, on emploiera plus de force. On pourra même forcer les mouvements quand toute sensibilité aura disparu. A une certaine période on peut et l'on doit aller jusque-là. Il faut traiter les raideurs des néarthroses comme les raideurs des articulations normales. » C'est alors qu'il faut avoir recours, en plus de la mobilisation manuelle, à la mobilisation par les appareils mécaniques et élastiques.

§ 2. — Procédé des incisions latérales.

Nous ne connaissons qu'une seule opération contre l'ankylose vraie du coude qui ait été faite par le procédé des incisions latérales

(1) Ollier, *loc. cit.*, t. II, p. 225.

de Jeffray et complétée par une interposition musculaire. C'est une observation de M. Ombrédanne (Obs. XVI).

Technique. — La technique suivie a été la suivante :

On fait sur le côté interne du coude une incision verticale de 12 centimètres. On isole le nerf cubital qu'on protège avec un écarteur, puis on dénude l'épitrochlée et on sectionne le ligament latéral interne avec le bistouri. On dénude ensuite la face antérieure de l'épiphyse humérale avec la rugine.

Sur le côté externe du coude, on fait une nouvelle incision verticale de 6 centimètres de hauteur. (Si on tenait à faire descendre l'incision à plus de 4 centimètres au-dessous de l'articulation, il faudrait à partir de ce point, l'incliner en arrière afin d'éviter la section de la branche postérieure du nerf radial.) On dénude l'épicondyle au bistouri, la face antérieure du condyle à la rugine et on sectionne le ligament latéral externe.

On rompt l'ankylose par flexion de l'avant-bras (l'ankylose était fibreuse).

Puis, on incline très fortement l'avant-bras en dehors de façon à faire sortir l'extrémité inférieure de l'humérus à travers la plaie interne et on scie l'os transversalement juste au-dessous des tubérosités latérales. Avec une pince-gouge, on creuse une nouvelle trochlée sur la face antérieure de l'humérus. On ne touche pas aux os de l'avant, sauf le cubitus dont on résèque l'apophyse coronoïde qui était très déformée.

On interpose ensuite aux os une *sangle musculaire transversale* formée en dedans par un lambeau de *rond pronateur* qui reste adhérent au corps du muscle par son bord inférieur (l'insertion osseuse du muscle ayant été désinsérée pendant la dénudation de l'épitrochlée), en dehors par un lambeau de *premier radial externe*. On fixe les bouts libres des deux lambeaux aux tissus fibreux qui recouvrent le bord interne du crochet cubital par une suture assez complexe (Voir fig. 14 et obs. XVI).

Enfin, on termine l'opération par la suture des aponévroses externe et interne, des plaies cutanées et le drainage de la cavité de la néarthrose.

Par la voie latérale, on pourrait aussi faire la résection *totale* de l'articulation soit après avoir rompu l'ankylose, soit en enlevant en bloc les os soudés.

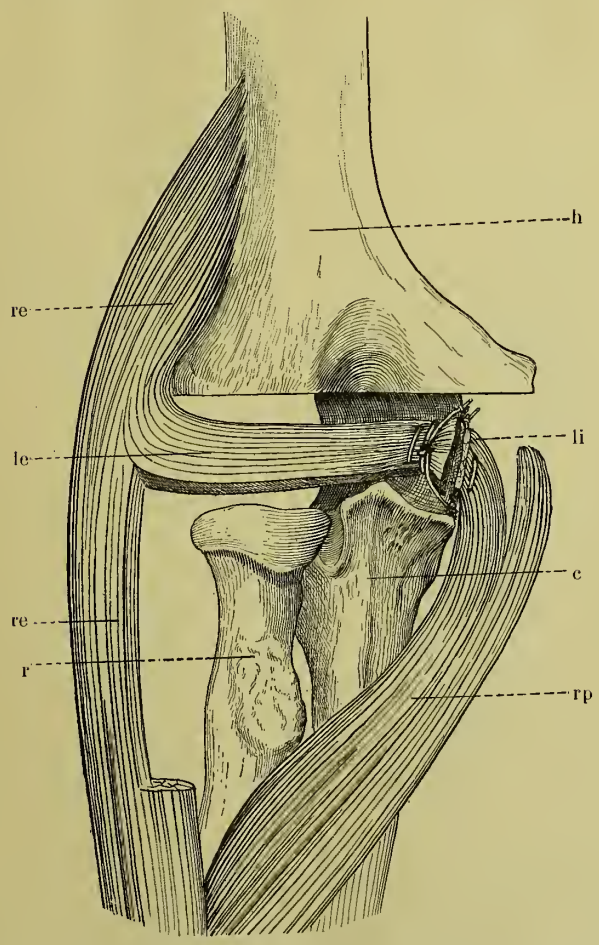

Fig. 14. — h : humérus. — b : cubitus. — r : radius. — re : 1er radial externe. — le : lambeau externe. — li : lambeau interne.

§ 3. — Choix du procédé.

Maintenant que nous avons décrit la résection par l'incision postérieure et par les incisions latérales, il faut nous demander auquel de ces deux procédés on doit donner la préférence.

Dans les cas rares où il est impossible de rompre l'ankylose par des manœuvres manuelles, la voie latérale ne présente aucun avantage sur la voie postérieure et l'opération est moins facile ; par contre, dans les cas fréquents où l'on peut rompre l'ankylose, elle permet de conserver l'olécrâne et les insertions puissantes que prend le tendon du triceps sur cette apophyse. Elle permet donc d'assurer d'une façon certaine les fonctions du triceps qui sont fort utiles au jeu de la néarthrose puisque le triceps non seulement réalise l'extension active, mais régularise la flexion du bras par sa tonicité antagoniste.

La conservation de l'olécrâne offre encore l'avantage d'empêcher le déplacement en avant des os de l'avant-bras, mais elle présente deux inconvénients : 1° elle permet mal de faire une interposition qui sépare complètement les surfaces osseuses avivées et par conséquent favorise la réankylose ;

2° Elle entraîne fatalement la *limitation* du mouvement d'extension. Nous allons essayer d'en expliquer la raison.

La crête médiane de la grande cavité sigmoïde du cubitus, étendue du bec de l'olécrâne à celui de la coronoïde, est concave et exactement *demi-circulaire*. Supposons le cubitus fixe, et faisons tourner l'humérus autour de l'axe passant par le centre de la concavité sigmoïdienne. Théoriquement, les mouvements de l'humérus devraient avoir une amplitude de 180° puisque la lamelle osseuse qui surmonte la trochlée humérale est extrêmement *mince*. En réalité, les mouvements sont un peu moins étendus, ils n'ont qu'une amplitude de 150° parce que, à l'état normal, ils sont rarement limités par le contact des becs olécrânien et coronoïdien avec le fond des fossettes du même nom, mais par la tension de la capsule (fig. 15 et 16).

Supposons maintenant un humérus réséqué, adaptons les nouvelles surfaces articulaires et faisons osciller l'os autour de la cavité sigmoïde. Les mouvements sont fatalement limités, car ce n'est plus une partie mince de l'humérus qui vient répondre aux becs des apophyses cubitales, mais une partie *épaisse* constituée par le corps *cylindrique* de l'os (fig. 17 et 18).

Dans les résections semi-articulaires portant seulement sur l'humérus, les mouvements ont bien une amplitude normale pendant les

premières semaines qui suivent l'opération parce que la capsule, lâche, permet l'écartement des surfaces. Mais plus tard, lorsque les ligaments rétractés adaptent exactement les os, la limitation des mouvements devient telle que nous venons de l'indiquer et même l'amplitude des mouvements de flexion et d'extension diminue encore parce que l'extrémité inférieure de l'humérus s'entoure d'une gaine

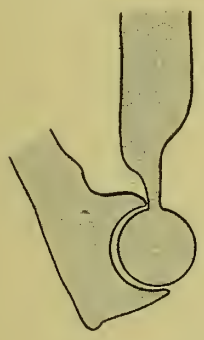

Fig. 15.

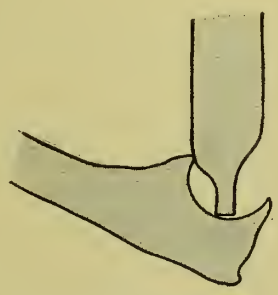

Fig. 17.

Fig. 16.

Fig. 18.

de *néoformations osseuses* qui augmentent d'autant le diamètre antéro-postérieur de l'os (Voir les radiographies).

Cette discussion n'est pas une simple vue de l'esprit. Si nous étudions les observations, nous voyons que chez la malade de l'observation XXIII (conservation complète du crochet cubital), l'étendue des mouvements passifs est de 95° (flexion limitée à 65°, extension à 140°) ; chez la malade de l'observation XVI (conservation de l'olécrâne, résection du bec de la coronoïde), l'étendue des mouvements passifs

est de 50°, la flexion est limitée à 70°, l'extension à 120° ; chez la malade de l'observation XXII (abrasion des surfaces articulaires de l'olécrâne et de la coronoïde), l'étendue des mouvements passifs est de 75°, la flexion est limitée à 80°, l'extension à 155° ; et dans tous ces cas les *mouvements actifs* sont encore *moins étendus* que les mouvements provoqués.

On peut donc dire que la conservation de l'*olécrâne* limite l'*extension*, que la conservation de la *coronoïde* limite la *flexion*.

Malgré ces inconvénients, on devrait cependant préférer la voie latérale à la voie postérieure si cette dernière empêchait d'une façon certaine le mouvement actif d'extension en supprimant l'action du triceps sur l'avant-bras. L'anatomie et les faits montrent qu'il n'en est rien.

Tout d'abord, après ablation de l'olécrâne, on peut rétablir les insertions du triceps sur le cubitus si l'on a soin de conserver les adhérences de son tendon avec le périoste olécrânien. Mais, même si l'on a mal exécuté la décortication de l'os, le tendon du triceps garde encore des attaches sur l'avant-bras. Ce serait, en effet, une erreur de croire que toutes les fibres tendineuses du triceps brachial convergent vers l'olécrâne. Ce muscle, tout comme le quadriceps de la cuisse, possède des expansions latérales et ces expansions, qui descendent de chaque côté de l'olécrâne, viennent se natter avec les fibres, si solides, de l'aponévrose de l'avant-bras. « L'expansion interne, dit M. Farabeuf (1), est mince, insignifiante ; l'*externe* qui couvre l'anconé établit une telle continuité entre le triceps et l'aponévrose de la région postérieure de l'avant-bras que les *forces d'un homme sont incapables de la rompre* », et plus loin le professeur Farabeuf ajoute : « Toutes les résections qui intéressent les trois os du coude entraînent le sacrifice de l'insertion olécrânienne du triceps. Peu importe pourvu que les expansions latérales, surtout la plus forte, l'externe, soient ménagées, car elles suffisent à conserver l'action du muscle extenseur de l'avant-bras. Ce « *pourvu que* » implique le rejet des incisions postérieures transversales (sous-entendu, incision en baïonnette d'Ollier). »

(1) Farabeuf, *Médecine opératoire*, p. 742.

Du reste, les résultats opératoires prouvent que l'extension active est parfaitement conservée et se fait avec force toutes les fois que la décortication du tendon a été correctement exécutée (Obs. XV, XVII, XX, XXI). Dans le cas rapporté dans l'observation XVIII, bien que le résultat soit très bon, l'extension active est impossible, mais il suffit de lire l'observation pour voir que la continuité du tendon et du périoste n'avait pas été conservée et que les expansions antibrachiales du triceps avaient été insuffisamment ménagées.

Nous pouvons donc terminer ce chapitre sur le traitement des ankyloses complètes du coude en disant que, si l'on veut reconstituer une néarthrose solide et capable de permettre des mouvements d'amplitude *normale*, il faut faire porter la résection sur *les trois os* et aborder l'articulation par l'*incision médiane postérieure* de Park.

§ 4. — Observations.

Obs. XV. — M. Quénu, in *Bulletins de la Société de chirurgie*, 1902.

Ankylose du coude d'origine traumatique. — Résection économique, récidive, nouvelle opération suivie d'interposition du ligament antérieur doublé de fibres du brachial antérieur. — Guérison.

Jeune fille de 20 ans, atteinte d'ankylose du coude gauche consécutive à une fracture survenue à l'âge de 16 ans.

Cette malade avait été opérée trois ans après l'accident ; on avait fait une résection économique portant surtout sur l'olécrâne. Les résultats de cette opération avaient été nuls malgré une mobilisation post-opératoire longtemps continuée.

Lorsque M. Quénu examina la malade, aucun mouvement spontané de l'avant-bras n'était possible, l'on ne pouvait provoquer que de très légères oscillations tout juste capables de garantir l'absence de soudure osseuse.

Comme cette infirmité obligeait cette jeune fille, douée d'une jolie voix, à abandonner la carrière dramatique qu'elle ambitionnait suivre, elle se décida à accepter une deuxième intervention.

La malade fut opérée le 5 décembre 1901 à la Fondation Péreire. « Je fis, dit M. Quénu, l'incision longitudinale classique sur la face postérieure du coude, dénudai et réséquai largement l'extrémité inférieure de l'humérus et l'extrémité supérieure des os de l'avant-bras auxquels manquait l'olécrâne, et j'ajoutai le temps suivant. Je détachai le ligament antérieur de l'articulation à sa partie inférieure et le repliai, dou-

blé d'un peu de fibres musculaires du brachial antérieur, contre la surface osseuse humérale. Je le fixai ensuite par trois points de suture aux parties fibreuses postérieures (fig. 12).

« Je laissai le coude dans un appareil pendant une quinzaine de jours, puis je supprimai l'appareil plâtré. La malade put partir le 19 décembre de la Fondation. *Il n'y eut aucune mobilisation à obtenir* ; les soins consécutifs consistèrent surtout dans la réfection des muscles qui étaient fortement atrophiés.

« J'ai revu mon opérée au commencement du mois de juin (six mois après l'opération) et j'ai fait radiographier son coude dans les deux positions de flexion à angle droit et d'extension complète.

« La malade accomplit spontanément et avec la plus grande aisance tous les mouvements, y compris la pronation et la supination.

« Je me suis même demandé depuis si, au point de vue de la forme du coude, je n'aurais pas pu, grâce à l'interposition fibro-musculaire, être plus économe de résection osseuse. »

M. Quénu a reçu des nouvelles de son opérée en *janvier* 1905. — La malade est actuellement artiste dramatique à l'étranger et elle peut, avec son coude gauche, exécuter tous les mouvements nécessaires à l'exercice de son art.

Obs. XVI (Inédite). — Due à l'obligeance de M. Ombrédanne.

Ankylose fibreuse d'origine traumatique. — Hémiresection humérale. Interposition musculaire.

Mlle Charlotte P..., 27 ans, brunisseuse, entre à l'hôpital Saint-Louis dans le service de M. Nélaton en août 1902.

Cette malade présente depuis six ans des attaques d'hystéro-épilepsie qui surviennent à peu près régulièrement tous les mois et qui durent de 10 à 20 minutes.

En janvier 1901, pendant l'une de ses crises, la malade tombe sur le couche gauche. Un médecin constate une fracture du coude et immobilise le membre pendant un mois dans une gouttière plâtrée ; malgré les massages, l'articulation reste raide.

Au moment où la malade entre à l'hôpital, l'avant-bras gauche forme avec le bras un angle obtus de 115° environ. Le coude présente une ankylose très serrée. Il persiste quelques légers mouvements d'extension et de flexion, les mouvements de pronation et de supination sont complètement abolis.

Opération. — M. Ombrédanne opère la malade le 6 *août* 1902.

Anesthésie à l'éther. Une bande d'Esmarch est serrée autour de la partie supérieure du bras.

Incision verticale de 12 centimètres sur la face interne du coude. Isolement du nerf cubital, puis dénudation au bistouri de l'épitrochlée, section du ligament latéral interne. Isolement à la rugine de la face antérieure de l'épiphyse humérale de façon à dégager le brachial antérieur.

Puis, incision verticale de 6 centimètres sur la face externe du coude. Dégagement de l'épicondyle au bistouri et de la face antérieure du condyle avec la rugine. Section du ligament latéral externe. Rupture de l'ankylose par flexion de l'avant-bras.

L'extrémité inférieure de l'humérus libre et dénudée est luxée à travers la plaie interne. Le cartilage articulaire est profondément ulcéré, il a complètement disparu au niveau de la partie inférieure du condyle et de la trochlée.

M. Ombrédanne résèque l'humérus avec la scie à chantourner juste au-dessous des saillies épitrochléennes et épicondyliennes. Avec la pince-gouge, il creuse une nouvelle trochlée sur la face antérieure de l'os. L'apophyse coronoïde énorme est creusée avec la gouge à main et son bec, très saillant, est abattu d'un coup de pince coupante.

Un double lambeau musculaire est interposé entre les nouvelles surfaces articulaires. On taille sur le *rond pronateur* un lambeau de 4 centimètres de long. Ce lambeau, libre par sa partie supérieure (puisque l'insertion humérale du muscle avait été détachée dès le début de l'opération) adhérent au corps du muscle par sa partie inférieure, est plié à angle droit et son extrémité libre traversée par un catgut en 8 de chiffre est fixée aux tissus fibreux de la face interne du crochet sigmoïdien.

Du côté externe, un autre lambeau pris sur le muscle *premier radial externe*, gros comme le petit doigt, libre par sa partie inférieure, adhérent par son extrémité supérieure est fixé au lambeau musculaire du rond pronateur. Pour cela, l'extrémité libre du lambeau radial est traversée par un catgut en 8 de chiffre, les deux chefs du fil sont noués puis passés circulairement autour du lambeau, noués à nouveau puis liés aux fils qui avaient servi à fixer le lambeau interne au cubitus. De cette façon, la nouvelle cavité articulaire est traversée dans toute son étendue par une sangle musculaire transversale dont la partie moyenne est solidement fixée au bord interne du crochet cubital (fig. 14).

La bande d'Esmarch est retirée. Ligature de deux vaisseaux du côté interne. Sutures au catgut de la gaine fibreuse du nerf cubital et des aponévroses interne et externe.

Drainage de l'articulation avec un petit tube de caoutchouc sortant par l'angle inférieur de la plaie interne. Sutures de la peau au crin de Florence.

Immobilisation du membre dans une gouttière plâtrée postérieure, l'avant-bras étant fléchi à angle aigu de 60°. Pansement légèrement compressif.

10 *août*. — La gouttière est retirée momentanément pour changer le pansement et retirer le drain. On constate que la main et les doigts sont complètement paralysés, mais nulle part n'existe de zone d'anesthésie.

12. — On commence la mobilisation du coude. Tous les mouvements : flexion, extension, pronation, supination peuvent être obtenus passivement avec leur étendue normale et sans déterminer de douleur. La paralysie de la main et des doigts persiste sans modifications.

14. — La malade a une attaque d'hystérie. A partir de ce jour, le membre opéré est sorti chaque matin de l'appareil et l'avant-bras mobilisé.

La main reste paralysée jusqu'au 17 octobre, époque à laquelle on commence l'électrisation du membre. La suggestion a certainement été la cause de la guérison de la paralysie. M. Ombrédanne avait répété chaque jour à la malade qu'elle guérirait le jour où on électriserait son bras et dès la première séance d'électrisation les mouvements revenaient spontanément dans la main et les doigts.

31 *octobre.* — Trois mois après l'opération, nous voyons la malade et nous constatons que la paralysie a complètement disparu.

La région du coude présente un aspect normal, sauf les cicatrices des deux incisions interne et externe. Les mouvements de flexion et d'extension n'ont pas une grande amplitude : l'angle formé par le bras et l'avant-bras est dans la flexion passive 70°, active 75° ; dans l'extension passive 120°, active 115°.

Les mouvements de flexion et d'extension s'accompagnent de gros frottements perceptibles à la main et à l'oreille ; ils se font encore sans force,car les muscles du bras sont très atrophiés et commencent seulement à réagir sous l'influence de l'électricité.

Les mouvements de rotation de l'avant-bras sur l'axe sont extrêmement limités. L'avant-bras reste dans une position intermédiaire à la pronation et à la supination, le bord radial regardant en haut.

Obs. XVII (Inédite). — Recueillie dans le service de notre maître, M. Albarran.

Ankylose du coude d'origine traumatique. — Opération ostéoplastique et résection de l'olécrâne. — Interposition d'un lambeau musculo-tendineux de triceps brachial.

Aimée B..., 8 ans, entre à l'hôpital Hérold, salle Ollier, lit n° 7, dans le service de M. Albarran le 18 juillet 1902.

Le 27 juin 1902, la jeune malade reçut un coup de timon de charrue sur le coude gauche. Ses parents la firent soigner par des rebouteurs jusqu'au jour de son entrée à Hérold.

Le coude est gonflé et présente la déformation caractéristique d'une luxation du coude en arrière. Des ecchymoses existent sur la face antérieure de la région. L'avant-bras forme avec le bras un angle très obtus. Les mouvements de flexion et d'extension sont extrêmement limités, ceux de pronation et de supination sont conservés.

Toute la région du coude est douloureuse, sans qu'il soit possible de déterminer un point particulièrement sensible à la pression.

Notre maître Albarran pense à une fracture du coude, compliquée de luxation, diagnostic qui est confirmé par la radiographie.

Deux tentatives de réduction, l'une sans anesthésie, l'autre sous anesthésie au chlorure d'éthyle ne donnent aucun résultat.

M. Albarran intervient le 24 *juillet* de la façon suivante :

Incision verticale sur le bord externe du coude, ouverture de la partie externe de l'articulation.

On trouve une fracture du condyle interne dont le fragment a basculé en avant. La fossette coronoïdienne est en partie comblée par du tissu osseux de néoformation.

La cavité articulaire est remplie de débris capsulaires. M. Albarran enlève les débris de la capsule, curette la fossette coronoïdienne et relève le fragment basculé.

Fig. 19. — Radiographie faite le 17 septembre 1902.

La réduction de la luxation devient alors possible, mais cette réduction est instable, la luxation tend à se reproduire dès qu'on abandonne le membre. Sutures de la capsule, des plans musculo-aponévrotiques, de la peau. Immobilisation du bras à angle droit dans une gouttière en fil de fer.

Dès le sixième jour, on commence la mobilisation de l'article. La flexion étant vite limitée, on emploie des tractions élastiques pour rapprocher mécaniquement l'avant-bras du bras.

Malgré toutes ces manœuvres, le coude s'ankylose de plus en plus.

Une radiographie faite le 17 septembre (fig. 19) montre que la limitation des mouvements de flexion et d'extension résulte de la persistance du déplacement du fragment condylien interne et de la néoformation de masses ostéophytiques autour de l'extrémité inférieure de l'humérus.

2e Opération le 23 *septembre* 1902 — Incision sur le côté interne du coude. Dégagement des parties molles qui recouvrent la face antérieure de l'épiphyse humérale.

Fig. 20. — Radiographie faite le 7 novembre 1902.

M. Albarran résèque au bistouri les productions ostéo-cartilagineuses de nouvelle formation qui recouvrent la face antérieure de l'humérus et enlève à la curette tranchante toute la portion du condyle interne qui déborde en avant le plan de l'humérus. Notre maître évite avec grand soin de diminuer la longueur de l'os afin de ne point nuire à son accroissement.

La flexion complète de l'avant-bras devient facile. Immobilisation du bras et de l'avant-bras à angle droit dans une gouttière plâtrée.

On commence la mobilisation du coude le troisième jour après la seconde opération.

10 *octobre.* — Les mouvements passifs de flexion et d'extension sont aussi étendus que du côté opposé.

Mais ce résultat ne persiste point. Malgré la mobilisation journalière, avec ou sans anesthésie, malgré les massages, l'amplitude des mouvements diminue chaque jour ; une nouvelle ankylose à angle obtus survient progressivement et ne tarde pas à devenir complète.

Une radiographie faite le 7 novembre 1902 (fig. 20) montre que de nouvelles productions osseuses couvrent les deux faces de l'extrémité inférieure de l'humérus et qu'un volumineux ostéophyte monte de l'olécrane vers l'os du bras avec lequel il semble se continuer.

Notre maître décide une nouvelle intervention et veut bien y ajouter le temps de l'interposition musculaire dont nous lui avions vanté les résultats obtenus par MM. Quénu et Ombrédanne.

3e Opération le 8 *novembre.* — Anesthésie chloroformique. Pendant le sommeil, on constate qu'il existe dans le coude quelques très légers mouvements de flexion et d'extension.

M. Albarran fait sur la face postérieure du coude une incision médiane et verticale de 8 centimètres de longueur dont le milieu correspond au sommet de l'olécrane. Il incise d'emblée jusqu'à l'os, fendant ainsi verticalement le tendon du triceps.

Il commence la dénudation de l'olécrane par la lèvre interne de la plaie, coupe au ras de l'os les insertions de la partie interne du tendon du triceps, puis décolle à la rugine courbe le périoste qui tapisse la face postérieure et interne de l'olécrane.

Cette décortication sous-périostée est continuée petit à petit et avec beaucoup de soin sur l'humérus jusque vers l'épitrochlée. Lorsqu'elle est terminée, la lèvre interne de la plaie, qui contient dans son épaisseur le nerf cubital, peut être facilement et largement écartée en dedans.

Dénudation analogue de la moitié externe de l'olécrane et de l'humérus. La lèvre externe de la plaie est écartée en dehors avec un écarteur à griffes.

L'olécrane, complètement dénudé sur ses faces postérieure et latérales, reste fixé par sa face antérieure à l'humérus car une couche de tissu ostéo-fibreux de nouvelle formation unit étroitement les deux os. M. Albarran sectionne ces adhérences avec l'extrémité tranchante d'une rugine courbe. Il peut alors rompre l'ankylose en fléchissant fortement l'avant-bras, et faire saillir l'olécrane qu'il résèque à sa base d'un coup de pince coupante. (L'olécrane réséqué, dont la moitié supérieure était encore complètement cartilagineuse, était recouvert sur la plus grande partie de sa face antérieure de productions osseuses intimement adhérentes au cartilage apophysaire.)

Puis, l'avant-bras restant toujours fortement fléchi parallèlement au

bras, notre maître fait écarter le cubitus de l'humérus et enlève l'apophyse coronoïde avec l'extrémité tranchante d'une rugine courbe.

Après avoir prolongé en haut l'incision, M. Albarran continue la dénudation de la face postérieure de l'humérus. Pendant cette manœuvre, il rencontre, dans l'épaisseur du vaste interne, de volumineuses productions ostéo-cartilagineuses qu'il enlève avec les ciseaux courbes. Il aplanit ensuite la face postérieure de l'épiphyse humérale avec la pince-gouge, arrondit son extrémité inférieure en ayant toujours soin de ne point diminuer la longueur de l'os.

Puis, il met à nu la cupule radiale dont le cartilage intact était recouvert par une couche fibreuse épaisse de plusieurs millimètres. Cette manœuvre lui permet d'écarter d'au moins 2 centimètres l'humérus des os de l'avant-bras et de découvrir la face antérieure de la capsule fibreuse. Cette portion antérieure de la capsule est formée, au milieu par du tissu fibreux, épais, rigide, contenant de nombreux grains osseux et sur les parties latérales par des productions osseuses du volume d'un gros pois en dehors, d'une grosse noisette en dedans. Ces productions osseuses sont enlevées aux ciseaux courbes. Le tissu fibreux dur et rigide est disséqué et enlevé au bistouri sur une épaisseur de plusieurs millimètres. Au-dessous existe du tissu fibreux plus souple qui empêche d'apercevoir les fibres du brachial antérieur. M. Albarran enlève ensuite sur la face antérieure de l'humérus des productions ostéophytiques qui remontent très haut puis façonne à la pince-gouge l'extrémité inférieure de l'humérus, comme il l'avait déjà fait sur sa face postérieure.

L'extrémité supérieure du cubitus dépassant de quelques millimètres le niveau de la cupule radicale et empêchant le mouvement complet d'extension, on coupe à la pince-gouge la portion débordante de cet os jusqu'à ce que le mouvement et même un peu d'hyperextension devienne possible.

Notre maître interpose ensuite, entre les surfaces osseuses, un lambeau musculo-aponévrotique pris sur le *triceps brachial*. Pour cela, il taille dans le muscle, du côté externe de la plaie, un lambeau large de 4 millimètres ayant toute l'épaisseur du triceps et le sectionne à 3 centimètres au-dessus de l'interligne. Ce lambeau, qui reste adhérent par son extrémité inférieure, est replié et disposé dans la cavité articulaire entre les os ; son extrémité libre est suturée aux muscles épitrochléens par un surjet de catgut.

L'épaisseur du lambeau permet la correction parfaite de l'hyperextension. Suture du triceps au catgut, de la peau au crin. Drainage de l'articulation avec un tube sortant par l'angle inférieur de la plaie. Aucune ligature n'a été nécessaire.

Pansement aseptique compressif, l'avant-bras étant en extension et supination. Pas de gouttière.

Suites opératoires normales. Le drain est retiré le troisième jour, les

fils le dixième. La plaie est complètement cicatrisée le quinzième jour.

Pendant les dix premiers jours, on se contente de modifier la position de l'avant-bras en changeant le pansement toutes les vingt-quatre heures ; on place alternativement l'avant-bras en flexion et en extension.

A partir du dixième jour, on applique sur le membre opéré un appareil articulé que notre collègue Gernez avait vu employer dans le service de M. Campenon pour mobiliser les opérés de résection du coude et que nous avons légèrement modifié (fig. 21). Cet appareil permet de



Fig. 21.

changer à volonté la position de l'avant-bras. Pendant la journée, nous faisons passer l'avant-bras de la flexion à l'extension maxima et *vice versa* en avançant ou en reculant toutes les heures de 10° la tige mobile. Chaque nuit, nous faisons placer l'avant-bras fixé par la tige soit en flexion, soit en extension complète.

En plus de cette mobilisation discontinue, nous faisons tous les deux ou trois jours une séance de mobilisation manuelle de quelques minutes soit sans anesthésie, soit sous anesthésie au chlorure d'éthyle, car la petite malade était d'une extrême indocilité.

A partir du seizième jour, M. Hayes, notre externe, pratique chaque matin le massage et l'électrisation des muscles de l'avant-bras et du bras.

Dans la journée, la petite malade porte des poids et exerce les mouvements de son avant-bras avec un appareil Sandow. Grâce à toutes ces manœuvres, nous parvînmes à conserver dans le coude des mouvements d'une certaine amplitude et à refaire les muscles du bras qui étaient complètement atrophiés.

31 *décembre.* — Le résultat acquis est le suivant :

Mouvements de pronation et de supination absolument normaux ; mouvements actifs d'extension et de flexion variant entre 75° et 118°,

Fig. 22. — Radiographie faite le 30 décembre 1902.

c'est-à-dire d'une étendue de 43° ; mouvements passifs d'extension et de flexion variant entre 65° et 128°.

La force du membre est aussi considérable que celle du côté opposé.

Une radiographie faite le 30 décembre 1902 (fig. 22), montre que les os de l'avant-bras et l'humérus restent séparés par un espace clair correspondant à l'épaisseur du lambeau musculaire, mais que des productions osseuses nouvelles couvrent l'extrémité inférieure de l'humérus et l'extrémité supérieure du cubitus.

Nous avons revu la petite malade le 20 janvier 1905. La flexion active atteint 65°. *L'extension active* 115°. L'extension se fait facilement même *sans être aidée par la pesanteur* et la petite malade repousse avec force la main qui cherche à s'opposer à ce mouvement.

Les mouvements passifs ont exactement la même étendue que les mouvements actifs et quand on les provoque, on a la notion très nette qu'ils sont limités par un contact osseux.

Les mouvements de pronation et de supination sont normaux, il n'y a pas de mouvements de latéralité.

Le bras mesuré du sommet de l'acromion à l'épicondyle présente la même longueur à gauche qu'à droite. L'avant-bras mesuré de l'épicondyle à l'extrémité de la styloïde radiale est plus court à gauche de 1/2 centimètre. L'axe de l'avant-bras est exactement dans le prolongement de celui du bras.

Le membre supérieur gauche est bien musclé et sa force égale à celle du côté opposé. La petite malade peut facilement fléchir et étendre l'avant-bras dans les limites que nous avons indiquées en tenant dans la main un poids de 6 kilogrammes.

Obs. XVIII (Inédite). — Recueillie dans le service de M. Nélaton.

Ankylose du coude d'origine blennorrhagique.— Résection orthopédique. Interposition musculaire. — Guérison.

Hélène C...,17 ans,couturière,entre à l'hôpital Saint-Louis le 24 mars 1903.

Le 10 août 1902, la malade est prise de douleurs dans les articulations des doigts, du pied gauche et dans les deux coudes ; elle entre à l'hôpital Lariboisière le 21 août dans le service de M. Dreyfus-Brissac où l'on constate un écoulement vaginal jaunâtre.

La douleur du coude droit augmente d'intensité, la région est gonflée, la température monte à 41°. Régime lacté, salicylate de soude. Applications locales de salicylate de méthyle et immobilisation de la jointure dans un pansement ouaté. L'avant-bras fut immobilisé en extension presque complète, l'intensité de la douleur empêchant la flexion ?

Un mois après le traitement, la douleur ayant disparu, on enlève le pansement qui, un peu trop serré, avait déterminé la formation d'une petite eschare au niveau de l'épitrochlée. Le coude était complètement ankylosé.

Au moment où nous voyons la malade, l'avant-bras est en extension presque complète (170°). L'ankylose est *absolue*, aucun mouvement n'est possible, les mouvements de pronation et de supination sont abolis. La radiographie montre que l'ankylose est *osseuse* (fig. 23).

Opération, le 31 *mars* 1903. — Ethérisation. Bande d'Esmarch sur le bras.

Incision médiane postérieure de 12 centimètres. Le tendon du triceps

et l'aponévrose antibrachiale sont fendus verticalement. On désinsère à larges coups de bistouri l'insertion du muscle et on sectionne au ciseau l'olécrane, recouvert de son périoste, à 2 centimètres au-dessous de son sommet, puis on rompt l'ankylose en fléchissant fortement l'avant-bras. Dénudation de l'extrémité inférieure de l'humérus avec le bistouri. Résection de l'humérus juste au-dessus des tubérosités épitrochléennes et épicondyliennes. La face antérieure de l'olécrane et les surfaces articulaires de l'humérus sont profondément ulcérées ; des petits îlots de cartilage ne persistent qu'en de rares endroits.

Fig. 23. — Radiographie avant l'opération.

On découvre la face postérieure du brachial antérieur et on cherche à tailler un lambeau sur ce muscle. Le peu de hauteur de la résection rendant cette manœuvre difficile, on résèque une nouvelle tranche osseuse d'un bon centimètre (la hauteur totale du segment réséqué est de 3 centimètres 1/2) (fig. 24). On détache alors facilement sur la face postérieure du brachial antérieur un lambeau musculaire qu'on replie horizontalement au-dessous de ce qui reste de l'extrémité inférieure de l'humérus.

Le lambeau qui recouvre complètement l'os réséqué est fixé au triceps par cinq points de catgut.

On retire la bande d'Esmarch et on lie les petits vaisseaux qui saignent.

Suture verticale du triceps par un surjet au catgut sauf en un point au niveau duquel on place un drain de caoutchouc. Sutures de la peau au crin de Florence. Pansement aseptique et compressif. Pas de plâtre.

Suites. — 2 *avril.* — La main étant gonflée et violacée, le coude douloureux, on défait le pansement et on retire le drain.

9. — On retire les fils, réunion par première intention.

13. — On constate une petite eschare de la peau au niveau de la par-

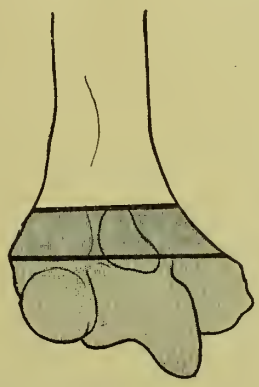

Fig. 24.

tie interne de l'extrémité inférieure de l'humérus. Du côté externe existe une plaque rouge.

18. — Une petite phlyctène apparaît au niveau de cette plaque.

21. — Les plaies externe et interne sont presque complètement cicatrisées. On commence la mobilisation du coude que l'on continue ensuite d'une façon régulière. Les mouvements de flexion et d'extension deviennent de plus en plus faciles. Massage des muscles du bras et de l'avant-bras pendant plusieurs mois.

7 *juillet* 1903. — Les mouvements d'extension et de flexion de l'avant-bras ont presque retrouvé leur amplitude normale ; pendant ces mouvements, on perçoit des frottements rudes dans la nouvelle articulation. La pronation et la supination sont très limitées. Il existe de légers mouvements de latéralité, mais le coude n'est pas ballant.

La malade peut porter un seau de charbon et fléchir l'avant-bras en tenant dans la main un poids de 1 kil.

Nous revoyons la malade le 9 *janvier* 1905 (presque deux ans après l'opération).

La flexion et l'extension de l'avant-bras sont absolument normales (fig. 25 et 26), mais dans ces mouvements, la face antérieure de l'avant-bras, au lieu d'être tournée en avant, regarde en dedans.

La pronation et la supination sont très limitées. Lorsqu'on cherche à

faire exécuter ces mouvements en immobilisant le bras, on constate que le radius est complètement fixé au cubitus et que ce sont les deux os de l'avant-bras qui se déplacent ensemble au-dessous de l'extrémité

Fig. 25.

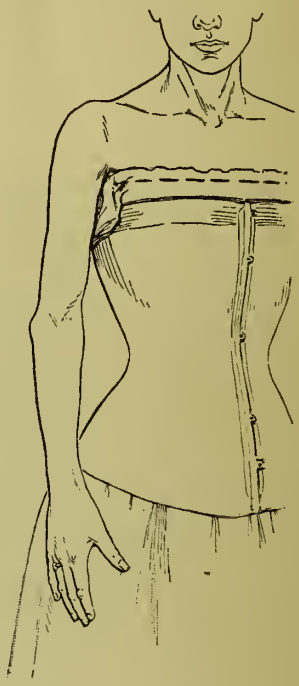

Fig. 26.

inférieure de l'humérus ; un ressaut et un frottement rude accompagnent ce déplacement.

On peut imprimer de légers mouvements de latéralité à l'avant-bras,

Fig. 27.

mais l'avant-bras n'est pas ballant. Quand le membre supérieur est en abduction à angle droit, l'avant-bras reste en effet dans le prolongement de l'axe du bras (fig. 27).

La malade peut porter des fardeaux de 10 à 12 kilos, elle peut plier l'avant-bras à angle droit en tenant un poids de 5 kilos et le fléchir complètement en tenant un poids de 3 kilos.

L'extension active est impossible, la malade ne peut relever l'avant-bras coudé à angle droit sur le bras placé en abduction, l'extension se fait exclusivement par la pesanteur.

Malgré la limitation des mouvements de rotation de l'avant-bras, la malade peut ouvrir facilement une porte et déboucher, avec une légère

Fig. 28. — Radiographie faite le 18 janvier 1905.

difficulté, une bouteille avec un tire-bouchon. Elle peut exécuter de fins travaux, coudre toute la journée.

Elle affirme qu'à l'heure actuelle, elle se sert aussi facilement de son membre supérieur droit que de celui du côté opposé.

Obs. XIX. — M. Berger, in *Bulletins de la Société de Chirurgie*, 1903, p. 998.

Ankylose fibreuse du coude due à une arthrite plastique et compliquée d'une paralysie du nerf cubital. — Résection orthopédique ostéoplastique avec interposition musculaire.

La malade était atteinte d'une paralysie presque complète du nerf cubital, due à ce que le nerf était en quelque sorte étouffé, au niveau

du coude, par les organisations fibreuses dont il était entouré ; aussi l'opération eut-elle autant pour but de dégager ce nerf que de rendre le mouvement au coude.

La libération du nerf, si délicate dans les résections orthopédiques du coude, fut ici tout particulièrement difficile et même dangereuse ; le nerf était ramolli et gras, complètement dégénéré, et ce ne fut qu'avec les plus grandes difficultés que je parvins à le sculpter au milieu des tissus plus durs et plus denses que lui au milieu desquels il se trouvait pris.

Pour pratiquer la résection, j'ai commencé par isoler l'humérus des os de l'avant-bras, ce qui fut possible, l'ankylose qui remontait à plusieurs années (et pour laquelle on avait proposé l'amputation à la malade) étant une ankylose fibreuse très serrée. Je réséquai ensuite des extrémités osseuses une longueur de 3 centimètres pour l'humérus, de 2 pour le cubitus ; à ce niveau je taillai au ciseau une lamelle postérieure figurant un crochet analogue à l'olécrane, et que l'on reconnaît très aisément en arrière de l'humérus. J'enlevai le périoste dans la même étendue que les os ; je ménageai néanmoins les insertions du tendon du triceps au périoste de l'olécrane que je conservai. Enfin pour assurer la mobilité de la néarthrose et pour éviter le retour de l'ankylose, je ramenai, au-dessous de l'extrémité inférieure de l'humérus dont j'avais arrondi avec soin la section, une lame musculaire empruntée à l'*anconé*, et je la fixai, par quelques points de suture, au brachial antérieur.

Dès le quinzième jour, je commençai à mobiliser la néarthrose : les mouvements de pronation et de supination furent l'objet d'une surveillance attentive.

Actuellement, on peut juger de la perfection du résultat.

Les mouvements de flexion et d'extension ont leur étendue normale ; il s'en faut qu'ils aient la force qu'ils auront plus tard, car l'opération ne date que de trois mois et demi ; le triceps n'a pas encore repris son action, et l'extension de l'avant-bras sur le bras est encore presque exclusivement passive ; il persiste encore un degré assez limité de mobilité latérale du coude ; je suis certain qu'avec du massage, de l'électrisation des muscles et surtout du triceps, l'exercice des mouvements actifs et passifs, l'amélioration des fonctions fera de très notables progrès.

La déformation en griffe cubitale a disparu, et les doigts ont repris déjà une bonne partie de leurs mouvements.

L'opération a donc été une résection large, comprenant le périoste, mais une résection modelante, reproduisant la forme approximative du crochet olécranien et la trochlée humérale. L'*interposition de l'anconé* entre les surfaces de section osseuse distingue surtout le procédé que j'ai suivi de la technique ordinaire de l'opération. J'attribue à cette interposition une bonne partie du résultat fonctionnel que j'ai obtenu.

Obs. XX. — M. Quénu, in *Bulletin de la Société de Chirurgie*, décembre 1903.

Ankylose du coude d'origine traumatique. — Résection orthopédique suivie d'interposition tendino-aponévrotique.

X..., 17 ans. Le 2 août 1902, ce malade eut le bras gauche pris entre deux rouleaux métalliques ; l'extrémité inférieure de l'humérus était broyée, la peau détruite à la face interne du bras ; en plus, fracture des deux os de l'avant-bras à leur extrémité inférieure ; les veines humérales étaient déchirées, l'artère mise à nu mais indemne ; le nerf cubital était violemment contusionné et il ne tarda pas à en résulter l'atrophie des muscles de l'avant-bras, des muscles interosseux et hypothénariens (main en griffes) ; la plaie humérale contuse et compliquée d'eschares suppura longtemps. Au mois de mars 1903, sept mois après l'accident, l'ankylose du coude était complète, le membre amaigri, atrophié et absolument mutilé, les doigts en griffes ne saisissant que difficilement un objet.

« J'opérai le jeune malade, dit M. Quénu, le 31 mars 1903, avec l'intention de réaliser le procédé que j'ai décrit il y a un peu plus d'un an, c'est-à-dire d'interposer le ligament antérieur doublé d'une tranche de brachial antérieur.

Le coude ouvert, après une incision postéro-médiane de Park, je constatai que le muscle brachial antérieur était friable, atrophié, le ligament mince et inutilisable ; j'eus recours alors au procédé suivant.

J'avais, je le rappelle, réséqué les deux extrémités supérieures des deux os de l'avant-bras, et l'épiphyse humérale. Je fis une petite encoche en V sur le milieu de l'extrémité humérale. Alors pratiquant une incision longitudinale dans la couche fibro-aponévrotique, à 2 centimètres de l'incision médiane de la capsule et parallèlement à elle (côté interne), je mobilisai ce ruban tendineux, fixé encore à ses deux extrémités, le logeai dans l'encoche et le fixai solidement au tissu fibreux précubital par deux points de suture ; par cela même une partie de la capsule fibro-tendineuse s'interposa entre le cubitus et la partie interne de la tranche humérale.

Les deux lèvres de la boutonnière faite à la capsule furent suturées au catgut et la plaie réunie sans drainage.

Je partis en congé et je retrouvai mon malade vingt-trois jours après, toujours dans le plâtre où je l'avais placé ; *aucune ankylose ne s'était produite* et je m'appliquai non à augmenter les mouvements, mais à obtenir une meilleure nutrition des muscles. »

Le 9 décembre 1903, jour où M. Quénu présente le malade à la Société de chirurgie, l'état est le suivant :

Le malade fléchit l'avant-bras au delà de l'angle droit, il a une bonne extension mais incomplète, une bonne pronation et une difficulté à franchir la position intermédiaire. Le bras n'est pas ballant et les mou-

vements du coude s'accomplissent dans toutes les attitudes du bras. L'articulation de l'épaule enraidie et atteinte d'arthrite dès les premiers jours qui suivirent l'accident est restée raide.

M. Quénu, auquel nous avons demandé des renseignements sur ce malade, nous a appris que son opéré était mort il y a quelques mois de tuberculose pulmonaire.

Obs. XXI. — Due à l'obligeance de M. Delbet, résumée dans les *Bulletins de la Société de chirurgie* (décembre 1903).

Ankylose osseuse du coude droit de cause inconnue. — Résection, récidive. — Nouvelle opération suivie d'interposition d'un faisceau du cubital antérieur. — Guérison.

Mlle Catherine B..., 16 ans, entre à l'hospice de Bicêtre le 2 février 1903.

Cette malade présente une ankylose du coude à angle à peu près droit, remontant à la première enfance et sur laquelle on n'a pu avoir aucun autre renseignement. Le bras, complètement atrophié, n'a pour ainsi dire plus de muscles. L'avant-bras et même la main du côté ankylosé sont plus petits que ceux du côté opposé et on ne trouve à cette atrophie aucune autre cause que l'ankylose survenue dans les premières années de la vie.

Opération le 11 *février* 1903 par M. Delbet. — Incision médiane postérieure après application de la bande d'Esmarch.

Le squelette mis à nu, on ne rompt pas l'ankylose mais on résèque en bloc les os soudés par deux traits de scie passant l'un à un demi-centimètre au-dessus de la ligne réunissant l'épicondyle à l'épitrochlée, l'autre au-dessous du bec coronoïdien. On fit une résection soigneusement sous-périostée. (L'examen de la pièce obtenue de cette façon montra qu'il n'existait aucun mouvement ni des os de l'avant-bras sur l'humérus, ni du radius sur le cubitus.) Suture des téguments au fil d'argent. On place le membre à angle droit dans une gouttière articulée.

On commence la mobilisation le cinquième jour et on continue ensuite tous les jours. Les mouvements devenant de plus en plus difficiles, on fait la mobilisation sous chloroforme le 10 mars. Malgré ces manœuvres, tous les mouvements avaient disparu deux mois après l'opération.

Nouvelle opération le 16 *avril* 1903. — Incision sur la cicatrice de la première opération.

Le manchon périostique était tapissé de stalactites osseuses irrégulières, on en fit une ablation minutieuse. Puis on enleva sur l'humérus d'un côté, sur le radius et le cubitus de l'autre, trois tranches osseuses mesurant chacune un demi-centimètre d'épaisseur. Enfin on *interposa* entre les os un faisceau du *cubital antérieur* qui, outre l'avantage de séparer les extrémités osseuses, avait celui de protéger contre elles le nerf cubital.

Malgré tout, la tendance à la réankylose fut encore très marquée et

un mois après l'opération l'étendue des mouvements possibles dans le coude n'était que de quelques degrés.

5 *juin*. — M. Delbet fit faire à son interne, M. Chevé, une mobilisation sous chloroforme. Ce ne fut qu'après 20 minutes de mouvements prudents et lents qu'on arriva à la flexion à angle aigu, on immobilisa le membre dans cette position.

La malade souffrait beaucoup, on dut lui faire des injections de morphine. Deux jours après en enlevant le pansement, on s'aperçut de la formation à la partie postérieure du coude d'un hématome assez volumineux et très douloureux. Il fallut immobiliser l'articulation jusqu'à la résorption du sang dans une gouttière en bois articulée qui permit l'immobilisation alternative dans la flexion et dans l'extension.

Enfin on put reprendre la mobilisation. Mais les muscles du bras très atrophiés et presque complètement fibreux ne se contractaient pas et M. Delbet en était arrivé à désespérer de rendre la mobilité à cette articulation.

Cependant, grâce à l'électrisation, au massage, à la mobilisation méthodique, on finit par obtenir un résultat très satisfaisant.

Le 23 *décembre* 1903, jour où M. Delbet présente la malade à la Société de chirurgie, l'état est le suivant : la flexion est assez énergique et dépasse légèrement l'angle droit. l'*extension* est presque complète, *elle se fait avec une certaine force même quand elle n'est point aidée par le pesanteur*. La malade met aisément la main sur sa tête. Bien qu'elle ne soit pas grande, elle peut décrocher les pancartes qui sont suspendues au lit des malades. Bref, son bras lui rend les plus grands services (c'est le droit) et elle peut exercer le métier de domestique.

Obs. XXII (Inédite). — Due à l'obligeance de M. Launay et recueillie par M. Lamouroux, externe des hôpitaux.

Ankylose fibreuse du coude complète consécutive à une arthrite plastique. Résection orthopédique. — Interposition musculaire.

Mme P..., 28 ans, domestique, entre le 6 avril 1904 à l'hôpital Laennec dans le service de M. le professeur Landouzy.

Accouchée pour la quatrième fois à la Maternité le 2 février 1904, cette malade fut prise brusquement vingt jours après son accouchement de frissons, de fièvre (39°) et d'une tuméfaction douloureuse dans le coude droit rendant tout mouvement impossible. Trois hypothèses ont été émises à ce moment : arthrite tuberculeuse bien qu'il n'y eut aucun autre signe ni antécédent ; arthrite blennorrhagique sans que la blennorrhagie fut certaine, arthrite par infection post-partum bien qu'il n'y eut point de symptômes nets du côté génital.

A son entrée à l'hôpital, la phase aiguë de l'arthrite a disparu. Le coude est simplement douloureux, un peu tuméfié, et les mouvements impossibles.

La malade passe dans le service de M. le professeur Reclus le 1er septembre. L'avant-bras est en extension presque complète. L'ankylose est très serrée ; les mouvements actifs sont impossibles. On peut arriver, en examinant la malade, à provoquer de très légers mouvements d'extension et de flexion. Il n'y a plus ni tuméfaction, ni douleur à la pression. Le bras est amaigri et les extrémités osseuses saillantes. Les mouvements de pronation et de supination sont très limités.

Opération le 2 *septembre* 1904. — Sous chloroforme par M. Launay.

Incision verticale, médiane postérieure dont le milieu correspond au sommet de l'olécrane. Section de la peau, puis du triceps suivant cette ligne. La face postérieure de l'articulation est mise à nu.

Les deux moitiés du tendon du triceps sont soigneusement conservées avec le périoste y attenant, le cubital est protégé avec un écarteur. Les deux saillies épitrochléennes et épicondyliennes sont péniblement dénudées à la rugine. Dans un effort de flexion de l'avant-bras, on rompt l'ankylose, après avoir sectionné des trousseaux fibreux importants entre l'olécrane et l'humérus. L'ankylose est fibreuse, très serrée ; les surfaces articulaires sont rugueuses, dépolies, le cartilage a presque complètement disparu. L'humérus est attiré au dehors de la plaie et sectionné à la scie immédiatement au-dessus des saillies épitrochléennes et épicondyliennes. La surface articulaire du cubitus est abrasée à la scie sur l'olécrane verticalement, sur la coronoïde horizontalement de sorte qu'il reste une surface osseuse à angle droit formée par les deux apophyses conservées : coronoïde et olécrane. Résection de la cupule radiale qui déborde le cubitus (Il n'y avait pas d'ankylose radio-cubitale). Ensuite, on taille un lambeau comprenant le *ligament antérieur de l'articulation* et les *fibres les plus profondes du brachial antérieur*, c'est un lambeau rectangulaire à pédicule supérieur. Il est attiré entre l'humérus et le cubitus ; ses trois bords libres sont suturés, en arrière et latéralement à la face profonde du tendon tricipital et de ses expansions. Le lambeau reste ainsi étalé entre les deux surfaces osseuses. Hémostase soignée. Suture du triceps en entourant l'olécrane de fibres musculaires et tendineuses du triceps de façon à envelopper complètement l'apophyse.

Suture de la peau. Pas de drainage. Pansement à la gaze stérilisée légèrement compressif. Immobilisation dans une gouttière en fil de fer, l'avant-bras étant à angle droit sur le bras.

Suites simples. Le pansement n'est défait que le dizième jour et on enlève les fils.

On commence aussitôt quelques légers mouvements d'extension et de flexion et le massage des muscles.

Ces manœuvres sont continuées journellement pendant trois mois.

D'abord étendus, les mouvements diminuent peu à peu d'amplitude.

Au commencement de décembre, la flexion de l'avant-bras sur le bras atteint à peine l'angle droit par les mouvements volontaires, atteint

cet angle par les mouvements provoqués. L'extension n'est point complète. La pronation et la supination se font facilement. La malade se sert aisément de son membre, elle se coiffe, mange, etc..., ce qui était impossible auparavant.

Revue le 20 *janvier* 1905. La flexion active maxima atteint 105°, passive 80°. L'extension active et passive maxima est de 155°, elle est possible volontairement sans être aidée par l'action de la pesanteur. La pronation et la supination sont un peu moins étendues que du côté sain, et on peut provoquer de légers mouvements de latéralité à l'avant-bras. La malade peut porter 3 kilogrammes mais la flexion volontaire n'est possible qu'avec 1 kilogramme.

Nous n'avons pas l'intention d'étudier le traitement des luxations anciennes du coude. Cependant nous allons en rapporter deux observations parce que, dans ces deux cas, on fit une résection semi-articulaire et on interposa des lambeaux musculaires. La première observation est intéressante, car elle démontre que les mouvements restent limités quand on conserve le crochet cubital, la seconde parce qu'elle prouve la nécessité d'une hémostase soignée et les dangers de l'infection sur la vitalité des lambeaux musculaires interposés.

Obs. XXIII (Inédite). — Due à l'obligeance de M. le Dr Ombrédanne.

Luxation ancienne du coude. — Hémirésection humérale. Interposition musculaire.

Mme Y..., 30 ans. Cette malade, dans une chute de voiture, tombe sur la main gauche et perd connaissance. Un médecin constate une lésion du coude et immobilise le membre dans un appareil plâtré. Quinze jours après l'accident, le plâtre est retiré et on constate que l'avant-bras gauche est immobilisé en extension presque complète. Des massages et une tentative de mobilisation sous chloroforme ne donnent aucun résultat.

Deux mois après l'accident, la malade vient à Paris, consulte le Dr Tourtourat qui l'adresse à M. Ombrédanne.

M. Ombrédanne constate une luxation non réduite du coude en arrière avec extension de l'avant-bras. Les mouvements de flexion et d'extension sont complètement abolis ; ceux de pronation et de supination très limités. La radiographie confirme le diagnostic.

Opération le 21 *juillet* 1902. — M. Ombrédanne pratique sur le côté interne du coude une incision verticale de 14 centimètres passant par l'épitrochlée. Il dégage en arrière le nerf cubital qu'il confie à un écarteur, puis met à nu la plus grande partie de la face postérieure de l'hu-

mérus. La trochlée est de même dégagée sur la face antérieure du coude.

Une incision externe de 8 centimètres passant par l'épicondyle permet de dégager complètement l'épiphyse humérale et de mettre à nu la tête du radius englobée dans une coque fibreuse de néoformation épaisse d'au moins 6 millimètres.

M. Ombrédanne fait fortement incliner l'avant-bras en dehors de façon à subluxer et à faire sortir l'extrémité inférieure de l'humérus par la plaie interne du coude. Puis, il résèque cette extrémité en faisant sur l'os, avec la scie à chantourner, une section plane dans le sens transversal, légèrement convexe en bas dans le sens sagittal et dont les extrémités passent par les sommets de l'épitrochlée et de l'épicondyle.

Après ablation de la portion osseuse sous-jacente à cette section, l'extrémité inférieure convexe de l'humérus s'emboîte très bien dans la concavité du crochet cubital et la tête radiale vient se placer sous l'épicondyle.

La flexion complète de l'avant-bras devient possible, mais provoque des craquements dans le triceps brachial rétracté.

Pour s'opposer à la formation d'une ankylose, M. Ombrédanne pratique une interposition musculaire entre l'humérus réséqué et les os de l'avant-bras. Pour cela, il taille sur le *muscle premier radial externe* un lambeau large comme le petit doigt qu'il sectionne à 5 centimètres au-dessous de l'articulation. Ce lambeau resté adhérent à l'humérus par son extrémité supérieure est coudé et disposé transversalement entre les nouvelles surfaces articulaires et fixé par des catguts aux tissus fibreux de la face interne du crochet sigmoïdien. Ce lambeau comble les deux tiers externes de la cavité intermédiaire aux surfaces osseuses.

Un autre lambeau musculaire de même volume, mais un peu moins long, pris sur la face profonde du *brachial antérieur*, tout près du bord interne de ce muscle, est fixé au même point du cubitus. Ce lambeau interne comble le tiers interne de l'espace vide intermédiaire aux os.

Drainage avec un tube de caoutchouc sortant par l'angle inférieur de la place interne. Sutures de la peau au crin de Florence.

L'avant-bras est immobilisé à angle droit dans une gouttière plâtrée.

Suites opératoires normales. Le quatrième jour, on retire le drain et on imprime à l'avant-bras des mouvements de pronation et de supination.

Le sixième jour, ces mouvements peuvent s'effectuer spontanément sans effort ni douleur. On commence la mobilisation du coude. On arrive à fléchir l'avant-bras jusqu'à 45° et à l'étendre jusqu'à 150°. En provoquant le mouvement d'extension, on détermine une vive douleur qui s'accompagne d'un gros craquement.

Le dixième jour, les fils sont enlevés. L'appareil plâtré est supprimé le quinzième jour.

Chaque matin, à partir du dixième jour, M. Tourtourat pratique le

massage et l'électrisation des muscles du bras et de l'avant-bras et des mouvements passifs de flexion et d'extension. Ces manœuvres étant très douloureuses, sont remplacées ensuite par des tractions élastiques qui permettent de maintenir pendant quelques minutes l'avant-bras dans l'attitude désirée. De plus, la malade fait travailler elle-même son coude avec des haltères et un appareil Sandow.

Les mouvements actifs, d'abord très limités, se sont peu à peu déve-

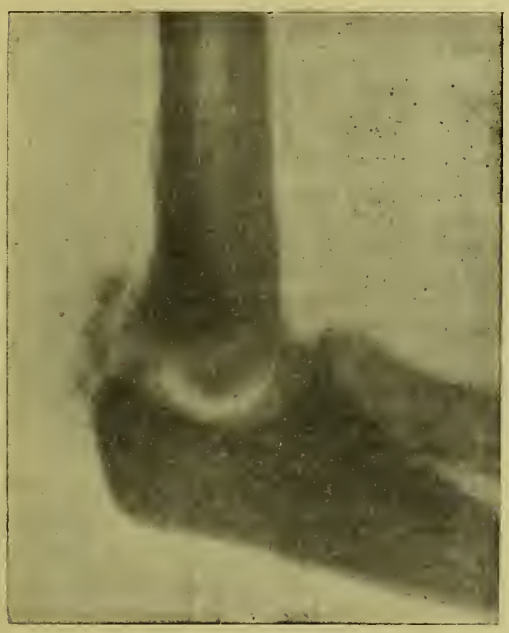

Fig. 29. — Radiographie quelques semaines après l'opération.

loppés et leur étendue s'est rapprochée de celle des mouvements passifs.

26 *octobre* 1902. — M. le Dr Tourtourat examine à nouveau la malade et nous envoie les résultats suivants :

Mouvements de pronation et de supination entièrement récupérés. Angle formé par l'avant-bras et le bras, dans la flexion passive 65°, dans la flexion active 77°, dans l'extension passive 140°, dans l'extension active 130°. En somme, trois mois après l'opération, l'amplitude des mouvements actifs est de 53° et la malade est très satisfaite du résultat obtenu.

Obs. XXIV (Inédite). — M. Nélaton, recueillie par M. Descomps, interne des hôpitaux.

Luxation ancienne du coude. — Hémirésection humérale. — Interposition musculaire. — Réankylose.

Irma B..., 25 ans, femme de ménage, entre le 9 novembre 1903, salle Denonvilliers dans le service de M. Nélaton.

Le 7 *juin* 1903, dans un accident de voiture, chute sur la main droite. La malade éprouve une vive douleur dans le coude et constate qu'il lui est impossible de fléchir complètement l'avant-bras sur le bras. Dix jours après l'accident, un médecin appelé constate une luxation du coude en arrière et en pratique la réduction. Au bout de deux jours, reproduction de la luxation, nouvelle réduction ; récidive, réduction, récidive. Devant l'insuccès des tentatives antérieures, la malade refusa une quatrième réduction. Les mouvements de l'avant-bras d'abord possibles dans une certaine étendue, ne tardèrent pas à diminuer d'amplitude et la malade très gênée se décide à entrer à l'hôpital.

A l'examen, on constate tous les signes d'une luxation complète du coude en arrière. L'avant-bras est légèrement fléchi sur le bras. L'extension presque complète est possible, mais la flexion ne peut pas dépasser 135°. Mouvements de pronation et de supination intacts.

Opération le 14 *novembre* 1903. — Ethérisation. Bande d'Esmarch sur le bras.

L'articulation est découverte par deux incisions latérales verticales, l'une externe, l'autre interne.

Résection de l'extrémité inférieure de l'humérus à la pince-gouge. On cherche à respecter le ligament latéral externe pour éviter une trop grande mobilité latérale de l'avant-bras.

Deux larges lambeaux musculaires taillés l'un dans l'*anconé*, l'autre dans le *rond pronateur* sont placés transversalement et fixés entre les surfaces osseuses.

On enlève la bande d'Esmarch. Ligature des plus gros vaisseaux. Sutures. Drainage par la plaie interne.

Suites. — Au premier pansement, on trouve des caillots sanguins dans la plaie et le lambeau interne sphacélé. L'articulation est légèrement infectée. Pendant quelques jours on dut faire des pansements humides et drainer en dedans et en dehors. La réunion se fit lentement. Mobilisation. Massages.

La malade a quitté l'hôpital à la fin de mars 1904. Le coude est en demi-flexion et ne présente que de légers mouvements d'extension et de flexion. La malade refuse toute intervention nouvelle.

CHAPITRE IV

Poignet.

Pendant notre internat chez M. Nélaton, il y a trois ans, nous avons eu l'occasion d'observer une malade atteinte d'une ankylose complète du poignet consécutive à une arthrite blennorrhagique. Notre maître avait cherché à rétablir la mobilité de l'articulation en réséquant les trois os externes de la première rangée du carpe. L'ankylose s'était reproduite en quelques semaines. M. Nélaton pensait faire une nouvelle opération et compléter la résection par une interposition musculaire, mais, comme les muscles n'existent pas au niveau même de l'interligne, il nous avait conseillé de faire quelques recherches cadavériques pour savoir ce que l'on pourrait interposer.

A la suite de ces recherches, nous avions pensé qu'il serait possible de remplacer le lambeau musculaire par un des tendons qui croisent l'interligne radio-carpien. Le tendon du deuxième radial externe nous avait paru pouvoir remplir parfaitement le but que nous cherchions. Ce tendon est en effet large, épais ; désinséré, il a juste la longueur suffisante pour recouvrir complètement l'extrémité inférieure du squelette antibrachial et être suturé aux tissus fibreux de la partie interne de l'articulation. Enfin sa désinsertion, nécessaire du reste dans toute résection du poignet, n'entraîne dans la suite aucun trouble notable dans les mouvements de la main. Dans notre mémoire de concours, nous proposions donc l'interposition du tendon deuxième radial externe et nous décrivions la technique de l'opération.

M. Ombrédanne, assistant de M. Nélaton, qui devait opérer la malade dont nous venons de parler, avait, de son côté, fait des recherches sur le cadavre et était arrivé au même résultat que nous.

M. Ombrédanne (1), après avoir réséqué une partie des os de la deuxième rangée, interposa donc aux os le tendon du deuxième radial. L'interposition ne donna pas le résultat cherché et trois mois après l'opération la réankylose était aussi complète que la première fois. L'opération, il est vrai, n'avait pas été irréprochable (obs. XXV) et peut-être ne doit-on pas juger la valeur de l'interposition tendineuse par cette seule intervention.

Quoi qu'il en soit, M. Nélaton (2) ayant à opérer une nouvelle malade renonça à l'interposition tendineuse et eut recours à une interposition musculaire. Il prit un lambeau sur le corps charnu de l'extenseur commun des doigts, le plaça entre les os réséqués et fixa son extrémité libre à la partie interne de l'articulation. Le résultat fut excellent, la main retrouva sa mobilité et sa force.

En raison de ces faits, nous renonçons à décrire la technique de l'interposition du tendon radial et nous nous contenterons de détailler les divers temps de l'opération de M. Nélaton (Obs. XXVI).

Technique. — Après avoir placé autour de l'avant-bras une bande élastique, on fait sur la face postérieure du poignet l'incision dorsale externe de Bœckel le long du côté externe des tendons extenseurs de l'index ; on prolonge cette incision assez haut sur l'avant-bras de façon à découvrir largement la partie inférieure du muscle extenseur commun des doigts.

On récline en dehors les tendons extenseurs du pouce, en dedans ceux des autres doigts et on met à nu la face postérieure de l'articulation.

On rompt l'ankylose soit à la main, soit au ciseau. On enlève les os de la première rangée du carpe, sauf le pisiforme, et on résèque une partie de ceux de la deuxième rangée de façon à arrondir ce qui reste du carpe et à lui donner la forme d'un condyle.

On taille ensuite sur le côté externe du corps charnu de l'extenseur commun des doigts une languette musculaire large de 6 à 8 millimètres et longue de 5 centimètres. On la détache à sa partie supérieure et on la rabat de haut en bas autour de son bord adhérent comme pédicule. On la dispose transversalement dans la gouttière

(1) Ombrédanne, *Revue d'orthopédie*, 1905 (article de M. Nélaton).
(2) Nélaton, *Revue d'orthopédie*, 1905.

formée par l'ablation des os du carpe et on fixe son bout libre aux tissus fibreux de la partie interne de l'articulation (fig. 30).

On enlève la bande d'Esmarch et on lie tous les vaisseaux qui saignent. M. Nélaton insiste sur la nécessité d'une hémostase très soignée. « Lorsqu'on enlève la bande, dit-il, il y a un suintement en nappe ; or l'hémostase de ce suintement doit être complète sous

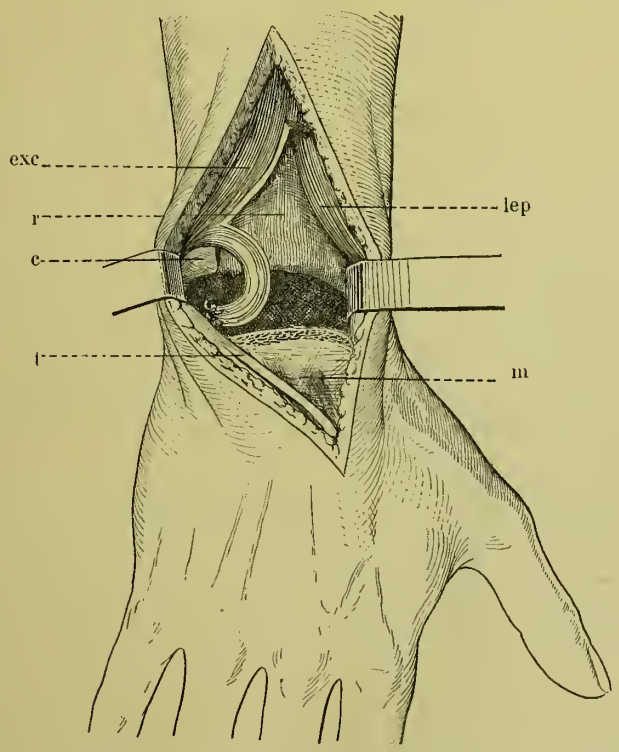

Fig. 30. — r : radius. — c : cubitus. — m : métacarpe. — exc : extenseur commun des doigts. — t : tendon extenseur de l'index. — lep : long extenseur propre du pouce.

peine de voir se produire un hématome qui compromet absolument le résultat définitif. »

Il ne reste plus qu'à suturer l'aponévrose et la peau après avoir placé un drain qui pénètre jusque dans la cavité de la néarthrose et à faire un pansement aseptique et légèrement compressif, la main

étant placée dans la rectitude. M. Nélaton n'a pas immobilisé le membre opéré dans un appareil plâtré.

Au bout d'une quinzaine de jours, on commence la mobilisation du poignet, l'électrisation et le massage des muscles et on continue ces manœuvres jusqu'à ce que les mouvements et la force de la main soient complètement récupérés.

Obs. XXV. — MM. Nélaton et Ombrédanne ; résumée dans la *Revue d'orthopédie*, 1905.

Ankylose du poignet d'origine blennorrhagique. — Résection orthopédique. — Récidive. — Nouvelle opération suivie d'interposition tendino-musculaire. — Récidive.

Clotilde C..., âgée de 20 ans, couturière, entre en février 1902 à l'hôpital Saint-Louis dans le service de notre maître M. Nélaton.

En juillet 1901, cette malade avait été soignée dans un service de médecine pour un rhumatisme blennorrhagique tenace et le traitement médical le mieux dirigé n'avait pu s'opposer à l'établissement d'une ankylose complète du poignet droit dans la flexion.

Au moment où nous examinions la malade, aucun mouvement, quelque petit qu'il fût, ne pouvait être imprimé aux articulations du poignet ; en employant même la force on ne provoquait aucun changement de position et on ne réveillait aucune douleur.

La soudure des différents segments osseux paraissait réalisée de telle façon qu'on aurait pu se croire en présence d'une ankylose par fusion osseuse si la radiographie ne nous avait pas démontré qu'il ne s'agissait que d'une ankylose fibreuse.

Opération le 22 *février* 1902 par M. Nélaton. — Incision dorsale externe, sur la face postérieure du poignet. Après dénudation du massif carpien, un mouvement de flexion imprimé avec la force à la main malade permet l'ouverture des interlignes articulaires du poignet ; le scaphoïde et le semi-lunaire restent soudés au radius, le pyramidal et le pisiforme aux os de la deuxième rangée. Extirpation au davier des os de la première rangée, le pisiforme excepté. Grattage avec la curette tranchante de l'extrémité articulaire des os de l'avant-bras dont le cartilage avait complètement disparu. Drainage, sutures, immobilisation de la main en extension forcée sans gouttière.

Quinze jours après l'opération, on commence la mobilisation passive de la main, le massage et l'électrisation des muscles de l'avant-bras. Malgré ces manœuvres, les mouvements passifs diminuèrent peu à peu d'amplitude, et, en juin, le poignet était de nouveau complètement ankylosé, mais dans la rectitude.

Opération. — M. Ombrédanne, aidé par M. Nélaton réopère la malade le 4 *novembre* 1902. Anesthésie à l'éther.

Après avoir fait serrer une bande élastique autour du bras, M. Ombrédanne fait, sur le milieu de la face dorsale du poignet, une incision verticale de 8 centimètres. Il récline en dedans les tendons extenseurs des doigts, en dehors les tendons du pouce, puis découvre le tendon du deuxième radial externe. L'extrémité du tendon qui avait été désinsérée lors de la première opération adhère solidement à la face dorsale des muscles interosseux du deuxième espace. M. Ombrédanne profite de cette union des muscles et du tendon, pour tailler dans ces muscles un petit lambeau long de 2 centimètres, épais de quelques millimètres. Il libère ce lambeau en même temps que le tendon auquel il reste adhérent. Puis, il coupe au bistouri les tissus fibreux qui couvrent la face postérieure de l'articulation ankylosée, fléchit la main, rompt les travées d'un tissu spongieux peu résistant qui unissait les os de la deuxième rangée du corps au squelette anti-branchial et ouvre ainsi l'articulation. Avec la pince-gouge, il creuse le radius en forme de glène et donne au carpe la forme d'un condyle ; puis, *il interpose* entre ces os le *tendon du deuxième radial portant à son extrémité le petit lambeau musculaire interosseux*. Pour cela, il plie le tendon à angle droit, place sa portion transversale dans la cavité articulaire et suture l'extrémité libre du lambeau musculaire aux tissus fibreux situés à la face interne de l'os crochu.

Un surjet au catgut rapproche le tissu cellulaire sous-cutané par-dessus les tendons extenseurs. La peau est suturée au crin de Florence.

Pas de drainage. Pansement compressif ; *on retire la bande d'Esmarch après avoir terminé le pansement* et on immobilise le membre dans une gouttière plâtrée se terminant au-dessous du coude et descendant jusqu'à la racine des doigts. Pendant la dessiccation, on tire en sens inverse sur la main et l'avant-bras et on appuie aux deux extrémités de la nouvelle articulation de façon à empêcher la compression du tendon et du lambeau musculaire par le rapprochement des os réséqués.

Suites. — Pendant les jours qui suivent l'opération, la malade souffre du poignet, la température monte à 38°, puis à 38°8.

8 *novembre*. — On défait le pansement. L'avant-bras et la main sont légèrement gonflés. On fait sauter trois points de suture, et il s'écoule quelques gouttes de sérosité louche et une grande quantité de caillots et de sang épaissi. On place un drain et on fait un pansement humide. Les essais de mobilisation sont extrêmement douloureux.

Les pansements humides sont continués pendant vingt jours.

24. — Elimination d'un catgut. La plaie est complètement cicatrisée à la fin du mois.

Nous voyons la malade le 31 décembre 1902. Le résultat est mauvais. On peut imprimer quelques légers mouvements à la nouvelle articulation, mais les muscles de l'avant-bras se contractent aussitôt et immobilisent l'article.

En *février* 1903, l'ankylose est aussi complète qu'avant la première opération.

Obs. XXVI. — M. Nélaton, résumée dans la *Revue d'orthopédie* et rédigée d'après les notes qui nous ont été remises par MM. Descomps et Caldaguès, internes des hôpitaux.

Ankylose fibreuse complète du poignet d'origine blennorrhagique. — Résection orthopédique suivie d'interposition d'un lambeau musculaire pris sur l'extenseur commun des doigts.

Alice D..., 19 ans, couturière, entre à l'hôpital Saint-Louis, salle Denonvilliers, le 6 novembre 1903, pour une ankylose du poignet droit.

Au début de mai 1903, cette malade présente un écoulement vaginal verdâtre très abondant et se plaint d'une sensation de cuisson vive au moment des mictions.

Le 5 mai au matin, elle est prise brusquement de douleurs au niveau du cou-de-pied et du genou gauche. Ces douleurs continues avec paroxysmes intermittents rendent la station debout très pénible et obligent la malade à prendre le lit.

Le lendemain et les jours suivants, les articulations de l'épaule, du coude, du poignet, les articulations métacarpo-phalangiennes et phalango-phalangiennes des IIe, IIIe, IVe et V^e^ doigts, du côté gauche, sont successivement prises. Il y a douleur, mais ni rougeur, ni gonflement, ni fièvre.

Six jours après le début de ces arthralgies localisées au côté gauche, les articulations du côté droit deviennent à leur tour douloureuses. Le poignet, les petites articulations des doigts, le coude, l'épaule, le genou, le cou-de-pied droit sont successivement envahis.

Ces douleurs articulaires disparaissent au bout de quelques jours, sauf celles du membre supérieur droit ; l'épaule, le coude et les poignets restent, en effet, douloureux pendant cinq mois. De plus, au commencement de juin, le poignet droit devient rouge et tuméfié. Le médecin traitant prescrit des frictions, des vésicatoires et applique des pointes de feu. Le gonflement disparaît au bout de trois semaines.

Au mois d'octobre, les douleurs disparaissent dans les trois grosses articulations du membre supérieur droit, mais les mouvements deviennent de plus en plus limités.

La malade se présente à la consultation de Saint-Louis et est admise dans un service de médecine. On ordonne du massage et des mouvements provoqués. Trois semaines après ce traitement, les mouvements reviennent à l'épaule et au coude mais le poignet reste absolument raide.

A l'entrée dans le service de notre maître M. Nélaton, l'état est le suivant : le poignet droit est complètement ankylosé. Aucun mouvement spontané ou provoqué n'est possible. La main est légèrement fléchie et en abduction peu prononcée sur l'avant-bras (fig. 31).

La radiographie montre qu'il n'existe pas de fusion osseuse, car les interlignes articulaires du poignet et du carpe sont parfaitement nets.

Les muscles de l'avant-bras sont légèrement atrophiés. Dans les autres articulations, les mouvements sont normaux : il ne reste ni déformation, ni craquements.

La malade accuse encore quelques pertes verdâtres, le toucher bimanuel ne dénote ni augmentation de volume de l'utérus ni lésions annexielles. L'examen au spéculum est impossible en raison de la contracture du constricteur de la vulve.

Opération le 4 *décembre* 1903. — Ethérisation. Bande d'Esmarch sur l'avant-bras.

Incision dorsale de 12 centimètres, légèrement oblique, entre les ten-

Fig. 31. — D'après une photographie faite avant l'opération.

dons extenseurs de l'index et du pouce. Les tendons sont réclinés et la face dorsale du massif carpien mise à nu. L'interligne radio-carpien est ouvert par des mouvements de flexion et d'extension. Cette ouverture se fait avec difficulté en raison des adhérences fibreuses intra et extra-articulaires qui unissent le carpe aux os de l'avant-bras.

Résection à la pince-gouge de la première rangée des os du carpe et d'une bonne partie de ceux de la seconde. On ne touche pas au squelette anti-brachial.

Interposition musculaire. — M. Nélaton taille sur le bord externe du corps charnu de l'extenseur commun des doigts une languette musculaire longue de 4 à 5 centimètres, de la largeur du petit doigt. Ce lambeau rabattu de haut en bas, mais restant adhérent au corps du muscle par son extrémité inférieure, est placé transversalement dans le large interstice formé par l'ablation des os du carpe. L'extrémité libre du lambeau est fixée par quelques catguts, aux tissus fibreux de la partie interne de l'articulation.

La bande d'Esmarch est alors retirée et l'on pratique une *hémostase très soignée* de la plaie. Tous les petits vaisseaux sont liés avec des cat guts n° 0 jusqu'à ce que la plaie devienne complètement étanche.

Suture de l'aponévrose et de la peau en laissant un petit drain de caoutchouc dans la partie inférieure de la plaie.

Pansement aseptique. Pas d'appareil plâtré.

Suites. — Réunion par première intention.

Au bout de quinze jours, on commence les massages et les mouvements communiqués. Ces mouvements, d'abord un peu douloureux, se font ensuite sans douleur.

Les mouvements spontanés du poignet deviennent possibles en janvier 1904 et augmentent peu à peu d'amplitude.

3 *mars* 1904. — La malade quitte l'hôpital. Tous les mouvements de la main sont possibles. La flexion et l'extension sont presque complètes. La malade peut faire des ouvrages fins, tricoter et coudre. Elle peut résister à une forte pression avec sa main qui est mobile et pas flottante.

Fig. 32. — Radiographie le 12 avril 1904.

20 *décembre* 1904. — Un an après l'opération, nous revoyons la malade.

La main est légèrement subluxée en avant. Sur la face dorsale du poignet, la tête du cubitus et l'extrémité inférieure du radius sont plus saillantes que du côté opposé. Pas de déformation appréciable sur la face palmaire.

Les mouvements actifs d'extension sont normaux. Dans le mouvement maximum d'extension, l'axe de la main forme avec celui de l'avant-bras un angle de 40° environ (fig. 33) dans l'extension provoquée l'angle atteint 45°.

Les mouvements actifs de flexion sont un peu moins étendus qu'à

l'état normal. L'angle formé par la main et l'avant-bras atteint 25° dans la flexion active (fig. 34), 30° dans la flexion provoquée.

Les mouvements d'abduction et d'adduction sont peu étendus.

La malade serre fortement la main ; elle peut maintenir un poids de 3 kilogrammes sans que la main fléchisse et faire des mouvements d'ex-

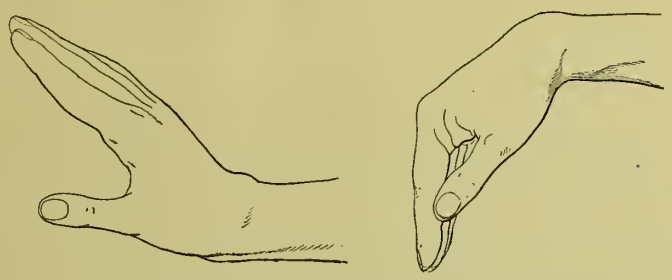

Fig. 33 et 34. — D'après une photographie faite le 20 décembre 1904.

tension et de flexion du poignet en tenant un poids de 1 kilogramme ; elle peut coudre, se coiffer. Il faut ajouter qu'après un quart d'heure ou une demi-heure de travail fatigant, la main présente un léger tremblement qui s'étend ensuite à tout le membre supérieur, mais qui disparaît dès que la malade se repose.

CHAPITRE V

Hanche.

L'interposition musculaire a été faite à la hanche pour la première fois par M. Rochet (1) en 1895, puis répétée deux autres fois par le chirurgien de Lyon. Il s'agissait dans les trois cas d'ankyloses vicieuses de la hanche d'un côté et d'ankyloses rectilignes de la hanche ou du genou du côté opposé. M. Rochet corrigea la mauvaise attitude du membre en pratiquant sur le fémur une ostéotomie intra ou sous-trochantérienne et, pour assurer la mobilité nécessaire à la marche, interposa entre les fragments des lambeaux musculaires qu'il prit sur le psoas ou sur les muscles fessiers. Dans les trois cas, le résultat cherché fut obtenu. Les néarthroses restèrent mobiles, mais les mouvements étaient peu étendus (Obs. XXVII, XXVIII, XXIX).

En 1899, une malade entra dans le service de M. Nélaton (2) pour une ankylose complète de la hanche gauche et une raideur du genou droit qui la rendaient tout à fait impotente. Notre maître fit une ostéotomie de l'ankylose et interposa, entre la nouvelle cavité cotyloïde et le moignon du col fémoral, une bandelette musculaire qu'il prit sur le muscle droit antérieur de la cuisse. La hanche retrouva des mouvements étendus. La malade put reprendre son travail et marcher facilement bien qu'en boitant à la façon des malades atteints de luxations congénitales du fémur (Obs. XXX).

Deux ans après, notre maître répéta la même opération sur un malade atteint d'ankyloses spondylo-rhyzoméliques (3). Il prit, cette

(1) Rochet, in article Jourdanet, *Province méd*, 1896, *Revue chirurg.*, 1900.

(2) Nélaton, Thèse de Rouault, Paris, 1900, *Bull. Soc. chir.*, 1902.

(3) Nélaton, *loc. cit.*

fois, un lambeau sur le tenseur du fascia lata. La néarthrose conserva une légère mobilité, mais le résultat fut mauvais par suite d'un accident dû à la pose défectueuse de l'appareil extenseur (Obs. XXXI).

L'opération de M. Nélaton est certainement supérieure à celle de M. Rochet, car elle permet de rétablir l'articulation nouvelle à la place même de l'ancienne et de conserver tous les muscles nécessaires aux différents mouvements de la cuisse. Néanmoins l'opération de M. Rochet mérite d'être conservée pour les cas de coxalgies doubles termine par ankylose vicieuse. Dans ces cas, en effet, l'ostéotomie en tissu sain est préférable à l'ostéotomie de l'ankylose, car elle évite l'ouverture d'un foyer qui peut être mal éteint et par suite se réveiller sous l'influence des mouvements répétés de la néarthrose ; elle est supérieure aussi à la résection orthopédique, surtout s'il s'agit de sujets jeunes n'ayant pas terminé leur croissance, puisqu'elle réduit au minimum le raccourcissement du membre.

§ 1. — Ostéotomie intra-trochantérienne.

Nous emprunterons les détails de l'opération de M. Rochet au travail de son élève Jourdanet (1).

« Incision trochantérienne longue de 10 à 12 centimètres, intéressant la peau et les muscles fessiers.

« On sépare les muscles moyen fessier et pyramidal pour arriver sur la capsule que l'on incise.

« Avec le détache-tendon on détache les muscles qui s'insèrent sur le grand trochanter que l'on dépérioste ensuite sur une hauteur de 5 à 6 centimètres.

« Quand les surfaces osseuses sont bien dénudées, on passe la scie à chaîne à l'aide de la grande aiguille de Deschamps et on scie l'os au niveau du trochanter, le trait de scie portant obliquement en haut et en dehors. On tente alors de mettre le membre en position normale, ce qui le plus souvent est à ce moment impossible ; il est pour cela nécessaire d'attaquer avec le davier-gouge le grand trochanter

(1) Jourdanet, *Province médicale*, 1896.

que l'on ébarbe en dehors et en arrière afin de permettre l'extension et l'abduction.

« Ces corrections, variables avec le cas particulier, une fois achevées, le membre doit rester de lui-même dans la position normale et un certain degré d'abduction peut lui être imprimé. Toute cette manœuvre sera facilitée par une traction énergique exercée par un aide qui saisit le membre au niveau du genou et cela durant toute l'opération.

« C'est alors qu'on interpose entre les fragments osseux ainsi préparés une bande musculaire d'un demi-centimètre environ d'épaisseur, afin d'empêcher leur réunion. Le muscle employé importe peu et l'opérateur jugera lui-même quel est le muscle qui s'interposera de la façon la plus favorable.

« C'est ainsi que dans un cas, M. Rochet interposa des portions musculaires dépendant des adducteurs et du psoas qu'il sutura au petit et au moyen fessier ; dans un autre cas au contraire il s'agissait d'une bande musculaire prise au moyen et au petit fessier et suturée aux muscles de la région interne. Il n'y a pas à ce sujet de règle fixe à donner, les résultats sont identiques, le seul but étant d'interposer un tissu non ossifiable.

« Pour terminer l'opération il ne reste qu'à drainer la nouvelle articulation et à faire un pansement antiseptique iodoformé.

« Puis on immobilise le membre momentanément au moyen d'une attelle plâtrée dorso-pelvi-pédieuse en ayant soin de placer le membre en bonne position.

« La traction exercée jusqu'à la fin de l'intervention assurera l'écartement des fragments et ne devra cesser qu'après l'immobilisation complète.

« L'enfant est ensuite placé dans une grande gouttière de Bonnet. Quinze à vingt jours d'immobilisation suffisent pour la guérison de la plaie superficielle. Il faut alors dès le premier pansement supprimer l'attelle plâtrée et pratiquer avec prudence de légers mouvements que l'on devra renouveler fréquemment. »

§ 2. — Ostéotomie enarthrodiale de l'ankylose et résection orthopédique de la hanche.

On fait sur la face antéro-externe de la hanche une incision verticale qui commence à un ou deux travers de doigt au-dessous de l'épine iliaque antéro-supérieure, qui descend le long du bord antérieur du trochanter et du fémur et se termine à 15 centimètres au-dessous de son point de départ. Cette incision comprend la peau et le tissu cellulaire sous-cutané. On incise ensuite l'aponévrose dans la même étendue que la peau. Puis on cherche l'interstice qui sépare le tenseur du fascia lata du couturier et on écarte les deux muscles, l'un en dehors, l'autre en dedans. On découvre alors le droit antérieur de la cuisse et plus profondément le psoas iliaque. On écarte fortement ces deux muscles avec l'écarteur interne et on cherche avec le doigt le grand trochanter et la face antérieure de la capsule articulaire. Lorsque cette dernière est bien visible dans toute son étendue, on la fend au bistouri depuis l'épine iliaque antérieure et inférieure jusqu'au trochanter, parallèlement à ses fibres, de façon à ménager le plus possible le puissant ligament de Bertin. Puis, avec la rugine, on dénude la face antérieure du col fémoral et on pousse la dénudation en dedans jusqu'à ce que l'on soit arrivé au point au niveau duquel la cavité cotyloïde est fusionnée avec la tête fémorale.

Lorsque la masse osseuse est bien exposée, on pratique sa section au ciseau et au maillet. M. Nélaton fait l'ostéotomie avec un ciseau large d'au moins 3 centimètres dont le manche est incliné à angle obtus sur l'axe de l'instrument. On enfonce le ciseau successivement en haut, en bas, puis au milieu de la masse osseuse qui unit le col fémoral au bassin de façon à conserver avec le col une partie de l'ancienne tête fémorale. On achève la libération du fémur en faisant imprimer à la cuisse des mouvements de rotation externe et d'abduction.

Lorsque l'ankylose est rompue, l'ancienne cavité cotyloïde est encore comblée par ce qui reste de la tête fémorale ; on la creuse avec le ciseau-gouge ou une fraiseuse de Doyen, de façon à la rendre concave et lisse.

On façonne ensuite et on arrondit à la pince-gouge la nouvelle tête du fémur.

Dans les cas où le trochanter et le col sont très déformés et constituent avec l'os iliaque une masse osseuse unique, il est impossible de reconstituer un col et une tête fémorale. Il faut alors se contenter d'arrondir l'épiphyse supérieure du fémur et de creuser dans l'os iliaque une cavité terminée en haut et en arrière par un rebord saillant contre lequel puisse venir butter l'os de la cuisse. Lorsque le façonnement des surfaces articulaires est terminé, on les écarte momentanément l'un de l'autre, et on interpose entre elles un rideau musculaire.

Dans sa première opération, M. Nélaton tailla sur le côté externe du muscle droit antérieur un lambeau à pédicule supérieur qu'il replia horizontalement en arrière au devant de la cavité iliaque.

Après avoir répété plusieurs fois cette opération sur le cadavre, nous avons constaté que, si on se contente de prendre une languette sur le droit antérieur, le lambeau n'est pas assez large pour recouvrir toute la hauteur de la cavité cotyloïde et qu'il peut se déplacer puisqu'il n'est possible de le fixer qu'en arrière. Il nous a semblé qu'on ne peut obtenir une bonne interposition qu'en coupant complètement le muscle à 8 ou 10 centimètres au-dessous de son insertion supérieure, en le laissant tomber au devant du cotyle et en suturant ses trois bords au pourtour de la cavité. En opérant ainsi le lambeau recouvre complètement la cavité iliaque dont il épouse la forme et il ne peut pas se déplacer puisqu'il est solidement fixé sur toute sa périphérie (fig. 35).

Il ne nous semble pas que la section de ce muscle compromette plus tard l'extension de la jambe. Les autres portions du quadriceps, vastes et crural, seront plus que suffisantes pour suppléer l'action du muscle coupé. Quant à l'action du muscle sur la cuisse, elle est peu importante, puisque Duchenne (de Boulogne) a montré que le droit antérieur ne contribuait pas du tout à produire la flexion de la cuisse sur le bassin pendant la marche.

Du reste si l'on craignait que la section du droit antérieur ne nuise aux mouvements de la cuisse ou de la jambe on pourrait, comme

M. Nélaton l'a fait dans sa seconde opération, prendre un lambeau sur le tenseur du fascia lata ou, comme l'a proposé M. Rouault, sur le muscle couturier.

Quoi qu'il en soit, une fois la languette musculaire mise en place et suturée, on fait une hémostase très soignée de la plaie, on lie tous les vaisseaux qui saignent, on remboîte le fémur dans la cavité iliaque, et on place un drain perforé dans le fond de la plaie. On suture ensuite le couturier et le fascia lata avec des catguts et on suture la

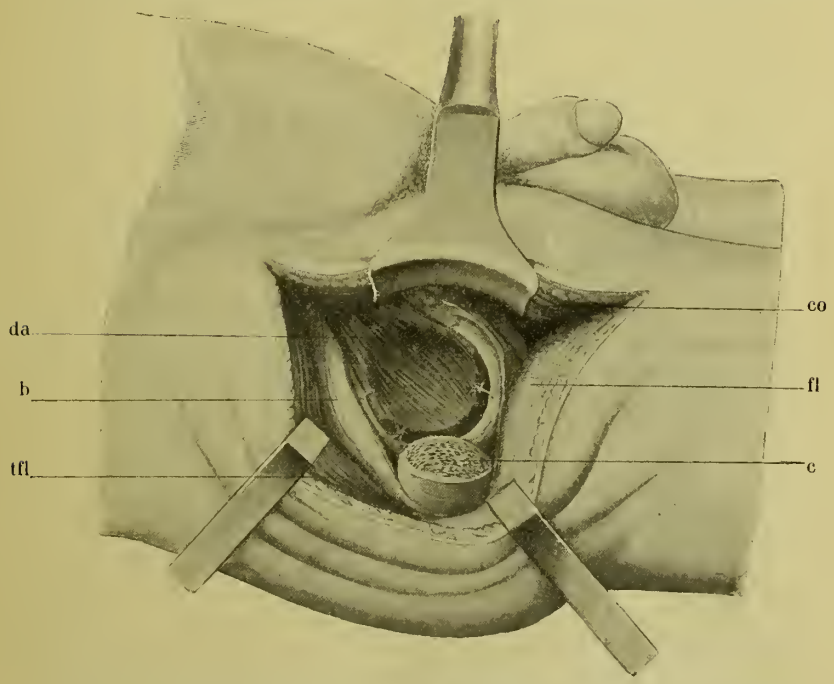

Fig. 35. — da : droit antérieur coupé et suturé devant le cotyle co-couturier. — tfl : tenseur du fascia lata. — c : col fémoral. — b : ligament de Bertin.

peau en ménageant un orifice pour le passage du drain Il ne reste plus qu'à faire un épais pansement aseptique et à placer sur le membre un appareil à extension d'Hennequin pour éviter le déplacement du fémur en haut et en arrière.

L'opération par la voie antérieure présente des avantages incontestables sur l'incision postérieure. Comme l'a établi M. Rochet (1), en

(1) Rochet, *Revue de chirurgie*, 1900.

respectant l'intégrité du plan fessier et de la partie postérieure et supérieure de la capsule, elle favorise peu le mouvement d'ascension du fémur. Au contraire, l'incision postéro-externe d'Ollier ou de Langenbeck effondrant forcément le plan fessier et la partie supérieure de la capsule qui constitue la pièce de résistance principale, permet au fémur de filer à travers l'orifice dans la fosse iliaque et l'ascension s'accentue de plus en plus lorsque le malade commence à marcher.

Malheureusement la position du membre ankylosé ne permet pas toujours d'aborder l'articulation par la face antérieure. Quand la cuisse est en inversion prononcée, la face antérieure de l'article est trop bien cachée pour être facilement découverte, on est obligé d'avoir recours à l'incision classique et d'aborder la masse osseuse à travers le plan fessier. Dans ces cas, comme le disent M. Berger et Banzet, c'est sur l'un des muscles fessiers qu'on pourrait découper le transplant musculaire.

Soins consécutifs. — On enlève les fils, le drain et on change le pansement vers le quinzième jour. Dès que la plaie est cicatrisée, on commence d'une façon très prudente la mobilisation méthodique de la hanche en enlevant momentanément les poids de l'appareil extenseur. Quand la hanche est assez solide, on permet au malade de se lever et de marcher sans appareil mais avec des béquilles. Pendant le séjour au lit, on continue encore les tractions que l'on cesse définitivement vers le milieu du deuxième mois ou le commencement du troisième. Nous ne saurions trop recommander de surveiller très attentivement la pose de l'appareil d'Hennequin. Chez le deuxième opéré de M. Nélaton, le lac auquel on attaque les poids a déterminé une gangrène des tissus qui recouvrent la tête du péroné et la paralysie définitive du nerf sciatique poplité externe.

Obs. XXVII. — Rochet, in article Jourdanet, *Province médicale*, 1896.

Tumeur blanche du genou gauche. — Ankylose vicieuse de la hanche droite. — Résection du genou à gauche. — Ostéotomie intratrochantérienne du fémur droit et interposition musculaire.

Alphonse V... de Grigny (Rhône), âgé de 11 ans, entre le 26 mai 1894, à l'hospice de l'Antiquaille, salle Saint-Mathieu, n° 77 pour une tumeur blanche du genou gauche.

Père et mère bien portants, deux sœurs en bonne santé.

L'affection a débuté à l'âge de 4 ans. Le malade accuse l'humidité et la fraîcheur du logement où il habitait, pas de traumatisme. Il entra et fut soigné à la Charité.

Il y a trois ans, le malade vint à l'Antiquaille, dans le service de M. Augagneur qui lui ouvrit un abcès à la cuisse ; le jeune garçon pouvait alors marcher, mais la marche donna au membre inférieur une mauvaise position de flexion qui persista et l'obligea à marcher avec des béquilles.

Il reçut alors le choc d'une de ses béquilles sur le genou qui enfla. Bientôt des trajets fistuleux se montrèrent au nombre de trois ou quatre donnant du pus ; autour, la peau est sphacélée.

9 *juin* 1894. — On pratique la résection du genou. Immobilisation dans un appareil plâtré.

1er *juillet* 1894. — La pseudarthrose du genou persiste et vu le mauvais état de l'articulation, l'indication de l'amputation se pose.

10. — On enlève le silicate pour procéder à l'amputation. On constate un début de consolidation, on remet un nouveau silicate.

Opération le 17 *juillet* 1895. — Le membre droit, comme il a été dit plus haut, est immobilisé en flexion et adduction.

Anesthésie au chloroforme. Incision trochantérienne. Section du tenseur du facia lata et de l'aponévrose superficielle. Après la section de la capsule, on désinsère les muscles qui prennent insertion sur le grand trochanter et dans la cavité digitale et on dépérioste le grand trochanter ; on passe la scie à chaîne dans le col, on sectionne et ébarbe la saillie trochantérienne.

On tente alors de mettre le membre en position normale ; on est obligé, pour cela, de réséquer une portion du grand trochanter, et comme cette manœuvre ne suffit pas encore, on le résèque complètement. Avec le davier-gouge, on attaque le col sur sa surface de section. On peut alors mettre le membre en position normale par des mouvements d'abduction progressifs.

Quant à l'interposition musculaire, on hésite à prendre le grand essier, car sa section déterminerait des mouvements d'adduction, on interpose des portions musculaires dépendant des adducteurs et du psoas, on les suture aux moyen et petit fessiers.

On place un drain entre les couches musculaires profondes et superficielles, on le fixe par un point de suture. On fait un pansement iodoformé et on applique une attelle plâtrée pelvi-dorso-pédieuse.

10 *août* 1895. — On panse le malade pour la première fois. La plaie est fermée par première intention ; on enlève les sutures. Pansement iodoformé ; attelle plâtrée maintenant le bassin et la cuisse. Au cours du pansement, on a pu constater des mouvements dans la nouvelle articulation.

Février 1896. — L'enfant, revu dans sa famille, présente un bon éta-

général. Il marche avec une béquille ou une canne et fait tous les jours 4 kilomètres pour aller à l'école.

Pas de douleurs. Les mouvements sont conservés au niveau de la néarthrose ; ils ont une étendue d'environ 45° dans le plan antéro-postérieur. Pas de mouvements latéraux. Ankylose solide du genou.

Obs. XXVIII. — Rochet, in article de Jourdanet, *Province médicale*, 1896.

Coxalgie fistuleuse à droite. — Ankylose incomplète à gauche avec attitude vicieuse. — Résection de la hanche droite. — Ostéotomie trochantérienne du fémur gauche et interposition musculaire.

Jean C..., 10 ans, de Montceau-les-Mines, entre à l'hospice de l'Antiquaille le 2 octobre 1894, salle Saint-Mathieu, n° 96.

L'enfant serait tombé, il y a deux ans et demi, sur le côté gauche qui a été atteint le premier. Le côté droit n'aurait été atteint qu'au mois de janvier suivant.

L'affection a marché plus rapidement à droite qu'à gauche et on a été obligé d'y ouvrir des abcès ; actuellement on voit, à droite, les cicatrices des incisions et deux fistules par où s'écoule un liquide séro-purulent.

Quant au côté gauche, on voit une énorme saillie formée par le trochanter ; la peau, à ce niveau, est plissée et amincie. L'épine iliaque gauche est abaissée, la cuisse est en adduction, pas de rotation. Les mouvements d'abduction sont impossibles et, quand on les communique, on détermine une violente douleur. La flexion est possible et un peu douloureuse. Les mouvements de circumduction sont très limités.

La marche est presque impossible.

Dans la station debout, le corps est penché en avant, la cuisse fléchie sur le bassin.

Raccourcissement apparent de 2 centimètres.

Raccourcissement réel de 4 centimètres à gauche.

La ligne de Nélaton passe à 3 centimètres au-dessus du grand trochanter à gauche, à 2 centimètres à droite.

11 *juillet* 1895. — Opération du côté droit, résection de la tête fémorale, suture trochantéro-iliaque. Pansement iodoformé, attelle dorso-pelvi-pédieuse.

23 *août*. — Premier pansement, ankylose à peu près complète. Etat local excellent. On supprime l'attelle plâtrée.

24. — Opération du côté gauche. Incision trochantérienne longitudinale de 10 à 12 centimètres intéressant la masse des muscles fessiers. On sépare les muscles moyen fessier et pyramidal, on arrive sur la capsule que l'on incise. On dépérioste le col et les tubérosités trochantériennes. On éprouve une certaine difficulté à dépérioster la face an-

térieure du col qui est devenue inférieure par suite de la rotation de la tête fémorale.

On passe la scie à chaîne à l'aide de la grande aiguille de Deschamp. On sectionne le grand trochanter, le trait de scie est oblique en haut et en dehors.

On ébarbe le col avec le davier-gouge et on essaie de placer le membre en position normale. On est obligé d'ébarber fortement le grand trochanter jusqu'à ce que le membre puisse exécuter complètement le mouvement de rotation en dehors et d'abduction qu'on lui imprime.

Les muscles interposés sont pris au moyen et petit fessier ; on affronte et on fait la suture.

On réduit l'adduction, on place le membre en abduction forcée et rotation en dehors.

Les dernières sutures sont alors posées et on place un petit drain.

On fait un pansement iodoformé et on termine par un plâtre. L'enfant est ensuite placé dans une grande gouttière de Bonnet.

11 *septembre.* — Premier pansement du côté gauche. Etat local excellent, on enlève les drains et les fils. La mobilité est très étendue, on peut faire exécuter des mouvements dans le sens latéral, dans le sens antéro-postérieur, de rotation, de circumduction. Pansement à la gaze iodoformée. Suppression de l'attelle plâtrée.

Le même jour on panse le côté droit dont l'état local est excellent. Sécheresse absolue, sauf un ou deux points dont on réprime le bourgeonnement excessif par le nitrate d'argent, ankylose complète. Pansement iodoformé.

Mars 1896. — Le malade n'a pas cessé d'être observé puisqu'il est actuellement dans le service.

Les mouvements persistent dans la nouvelle articulation gauche. Dans le lit le malade lève lui-même la jambe en masse.

La limite du mouvement dans le plan antéro-postérieur est d'environ 40°. Dans le sens latéral, cependant, mouvements faibles ou nuls.

Le malade marche avec une béquille.

Août 1896. — Les mouvements de flexion spontanée et provoquée persistent toujours dans la même étendue. Mais, dans le sens latéral, il ne paraît plus y avoir de mobilité.

Obs. XXIX. — Rochet, résumée in *Revue Chirurgie*, 1900.

Ankylose de la hanche gauche avec attitude vicieuse. — Coxalgie droite. — Résection de la hanche droite. — Ostéotomie sous-trochantérienne du fémur gauche et interposition musculaire.

Jeune garçon de 11 ans. Ce malade était atteint de double coxalgie quand il entra dans le service ; du côté gauche l'arthrite était guérie, mais en très mauvaise position, avec flexion considérable de la cuisse

sur le bassin et surtout une énorme adduction. Du côté droit l'arthrite était suppurée et en pleine activité ; le malade souffrait beaucoup, avait de la fièvre ; plusieurs abcès s'étaient formés et les fistules suppuraient abondamment.

La résection de la hanche fut faite du côté droit par la voie antérieure. La réparation fut extraordinairement rapide. Deux mois après l'opération, la hanche était déjà solidement fixée, et quatre mois après la plaie ne donnait plus rien, ni les anciennes fistules non plus. La position du membre réséqué était parfaite.

Le succès était si complet, que M. Rochet n'hésita pas (six mois environ après la résection) à pratiquer l'ostéotomie sous-trochantérienne du côté gauche, pour mettre le membre de ce côté en bonne position, pour essayer même de rendre de la mobilité à ce membre, et permettre la marche.

Il fit suivre l'ostéotomie et le redressement du membre d'une interposition musculaire entre les surfaces de section.

Pendant les premiers temps, la malade parut conserver une assez grande mobilité au niveau de son ostéotomie ; au bout de six mois, toutefois, elle a beaucoup diminué, sans disparaître cependant, car l'opéré revu deux ans et demi après l'opération peut marcher à tous petits pas, grâce à elle.

Quant à la hanche droite, elle est tout à fait guérie et ankylosée en excellente position.

Obs. XXX. — Nélaton, résumée in thèse de Rouault, 1900 et in *Bull. Soc. Chir.*, 1902.

Ankylose osseuse de la hanche gauche avec une attitude vicieuse. — Ankylose incomplète du genou droit. — Ostéotomie de l'ankylose coxo-fémorale et interposition musculaire.

Louise S..., 30 ans, entre à l'hôpital Saint-Louis, salle Denonvilliers, lit n° 8, le 28 octobre 1899 pour une ankylose de la hanche gauche.

Au mois d'août 1898, cette malade fut prise brusquement de mal de gorge, de fièvre, de frissons et de vomissements. Deux ou trois jours après, violente douleur dans la hanche gauche, puis dans les deux genoux, les jointures étaient rouges et gonflées. Au bout de quinze jours, elle entra à l'hôpital Andral : M. Soupault fit le diagnostic de rhumatisme scarlatineux. Pendant deux mois et demi, fièvre assez vive. Les jointures s'enraidissant, on fit du massage et de la mobilisation : le genou gauche retrouva ainsi ses mouvements. Au bout de quatre mois, la malade non guérie demanda à rentrer chez elle. Elle conservait une ankylose de la hanche gauche, une raideur du genou droit et un état douloureux des jointures tel que tout mouvement était impossible Elle resta chez elle étendue pendant un an. La douleur s'atténua peu à peu, mais le mouvement se perdit de plus en plus.

Lorsque la malade entra dans le service, non seulement elle était incapable de faire quelques pas mais la station debout même était impossible. La hanche gauche était ankylosée en flexion, adduction et rotation interne légères. L'ankylose était complète, aucun mouvement n'était possible. Le genou droit était rouge, gros, douloureux et ne permettait que des mouvements très limités et très pénibles.

Opération le 3 *novembre* 1899. — Anesthésie chloroformique. Incision verticale de 15 centimètres descendant de l'épine iliaque antéro-supérieure et longeant le bord antérieur du trochanter. On passe entre le couturier en dedans et le tenseur du fascia lata en dehors et on arrive sur le col du fémur. Avec la rugine, M. Nélaton dégage le col fémoral et met à nu la partie supérieure du sourcil cotyloïdien fusionné avec la tête fémorale. Avec un large ciseau-gouge, il dégage une tête fémorale nouvelle de la cavité cotyloïde remplie et fusionnée avec l'ancienne extrémité céphalique du fémur. Une fois le fémur dégagé, il agrandit et creuse le cotyle avec une fraiseuse. Pour s'opposer sûrement à la fusion des deux os, M. Nélaton imagine de leur interposer un lambeau musculaire. Pour cela, il fend sur le droit antérieur de la cuisse (1), dans le sens de la longueur, un lambeau large de un bon travers de doigt et long de 10 centimètres et le dispose ensuite en une anse entre le cotyle et la tête fémorale.

Sutures des muscles au catgut, de la peau au crin de Florence, en laissant à la partie inférieure de la plaie un drain de caoutchouc. Pansement sec à la gaze stérilisée.

Extension continue avec l'appareil d'Hennequin. La traction est portée à 5 kilogrammes le huitième jour, à 6 kilogrammes le quinzième, à 7 kilogrammes, le vingtième jour.

Pas la moindre douleur à la suite de l'opération. Le premier pansement fut changé au bout de quinze jours : réunion *per primam*; le drain et les fils sont enlevés.

Trois semaines après l'opération, on commence les mouvements provoqués qui se font sans aucune douleur. Puis la malade elle-même est invitée à imprimer à sa cuisse des mouvements passifs à l'aide de ses mains et des mouvements actifs en faisant jouer ses muscles de la cuisse. A six semaines, elle se lève : à partir de ce moment, chaque jour elle s'exerce à mouvoir sa cuisse, à marcher. Mais pendant son séjour au lit, on continue à faire l'extension, qui n'est supprimée que le 7 février, veille de son départ. La mensuration montre qu'il n'y a pas de raccourcissement. Cependant claudication considérable ; marche presque impossible sans canne.

(1) C'est par erreur que M. Nélaton dit, dans le *Bulletin de la Société de Chirurgie*, avoir pris son lambeau sur le tenseur du fascia lata. L'observation de la malade et la thèse de Rouault disent le droit antérieur de la cuisse.

Revue par M. Rouault le 25 *octobre* 1900. — Boite encore assez notablement, ce qui tient pour une certaine part au genou droit qui est toujours raide. Mais marche bien sans canne. Monte facilement les escaliers, enjambant jusqu'à deux marches à la fois avec le membre opéré. La nouvelle articulation a des mouvements étendus et ces mouvements se font sans la moindre douleur. S'assied aussi bien qu'autrefois. Est très satisfaite du résultat.

17 *juin* 1902. — Plus de deux ans après l'opération, voici l'état dans lequel nous la trouvons :

La malade étant couchée sur le dos, l'attitude des deux membres inférieurs est normale et leur longueur paraît sensiblement égale. Cependant la mensuration pratiquée des deux côtés entre les épines iliaques antérieures et supérieures et le sommet des malléoles externes montre un raccourcissement de 2 centimètres à gauche. Tous les mouvements existent dans l'articul ation autrefois ankylosée et ont une étendue normale, sauf la flexion qui est un peu limitée.

La malade écarte facilement les cuisses. Dans ce mouvement, l'écartement des malléoles internes peut atteindre 1 m. 10 comme maximum. L'adduction est normale, les faces internes des cuisses se touchent sans que l'épine iliaque s'abaisse. La malade peut parfaitement entrecroiser ses membres inférieurs en portant le gauche au devant du droit. Les mouvements de rotation en dehors et en dedans se font aussi facilement et avec la même étendue à droite qu'à gauche. La flexion de la cuisse seule est limitée. Tandis que du côté droit, la malade lève facilement la cuisse à angle droit, à gauche dans le mouvement de flexion maximum, la face postérieure de la cuisse forme avec le plan du lit un angle de 40° environ.

L'examen de la cicatrice et la palpation ne dénotent rien de spécial.

La malade se tient debout, droite, sans que rien paraisse défectueux dans son attitude. Elle peut, étant debout, élever le pied gauche et le poser sur le barreau d'une chaise distant du sol de 32 centimètres.

Lorsqu'elle marche, elle boite, la tête fémorale semble s'enfoncer à chaque pas dans le bassin ; elle a la démarche d'une malade atteinte de luxation congénitale de la hanche, mais elle ne souffre en aucune façon et peut faire de longues courses sans être gênée.

En somme, cette femme, qui était une infirme condamnée à l'immobilité au lit a pu reprendre la vie ordinaire et, tout en boitant, vaquer à toutes ses occupations.

Revue le 16 *janvier* 1905. — Le résultat est persistant.

Les mouvements de la cuisse sont plus étendus, particulièrement le mouvement de flexion dont l'amplitude est maintenant presque normale.

Obs. XXXI. — Nélaton, résumée in *Bull. Soc. chir.*, juin 1902.

Ankylose osseuse des deux hanches d'origine spondylo-rhyzomélique. — Ostéotomie de l'ankylose droite et interposition musculaire. — Paralysie du nerf sciatique poplité externe par l'appareil extenseur.

M. B. P..., 29 ans, comptable, entre à l'hôpital Saint-Louis, salle Nélaton, le 28 octobre 1901.

Le père et la mère du malade ont eu des crises légères de rhumatisme.

Le malade n'a jamais eu de blennorrhagie ; il n'est ni syphilitique ni alcoolique.

La maladie actuelle débuta à l'âge de 16 ans. A cette époque, le malade fut pris de douleurs dans les hanches et les genoux qui l'obligèrent à garder le lit pendant une quinzaine de jours. La crise douloureuse dura un mois en tout et laissa à sa suite une certaine raideur dans les deux genoux.

A l'âge de 19 ans, les deux genoux furent distendus par une hydarthrose peu douloureuse mais rebelle qui persista pendant deux années malgré un traitement énergique.

A 20 ans, le malade quitta la campagne pour venir s'installer à Périgueux dans une maison humide à quelques mètres d'une rivière. Un an plus tard, en octobre 1893, il fut pris de douleurs articulaires beaucoup plus vives que la première fois et qui se terminèrent par l'ankylose des hanches et de la partie inférieure de la colonne vertébrale.

Les douleurs débutèrent, peu intenses, dans les hanches puis devinrent de plus en plus aiguës et obligèrent le malade à prendre le lit environ trois semaines après le début de la nouvelle crise. Les douleurs s'étendirent aux genoux, à l'épaule et au cou-de-pied droit. Toutes ces manifestations douloureuses disparurent au bout d'une quinzaine de jours. Les douleurs des hanches seules persistèrent extrêmement vives, continues, empêchant le sommeil, exagérées par le moindre mouvement, calmées seulement par la demi-flexion des cuisses, les genoux reposant sur des coussins. Cet état douloureux dura treize mois sans permettre au malheureux de quitter le lit.

Quand il put se lever, il constata que ses hanches et la partie inférieure de sa colonne vertébrale étaient incapables du moindre mouvement. Il ne pouvait s'asseoir et se mettre au lit qu'avec une extrême difficulté. Il ne pouvait marcher que peu de temps et avec peine même avec l'aide d'une canne. Après 200 mètres, il était pris de dyspnée, de sueurs et il était obligé de se reposer.

Depuis sept années, cet état est resté absolument stationnaire. En octobre 1901, le malade, adressé à notre maître M. Nélaton par le Dr Laroche, vint consulter à Saint-Louis et fut admis dans le service.

Le malade, très intelligent, est un gros et solide garçon d'aspect robuste.

Lorsqu'on l'examine couché, on est de suite frappé de l'attitude particulière des membres inférieurs. Les cuisses, fléchies sur le bassin, forment avec le plan du lit un angle de 50 centimètres environ ; elles sont en légère abduction ; les genoux sont écartés de 20 centimètres. Les jambes sont fléchies sur les cuisses, les talons seuls reposent sur le plan du lit.

Les hanches sont complètement ankylosées, aucun mouvement ne peut être provoqué.

Du côté des genoux, les mouvements existent mais sont limités. La flexion est incomplète et ne peut, à gauche, dépasser l'angle droit. Par contre, les mouvements provoqués de rotation sont exagérés des deux côtés. La recherche de ces mouvements provoque de gros craquements.

Les mouvements du cou-de-pied et du pied sont normaux.

Les muscles des membres inférieurs et de la fesse sont atrophiés, particulièrement à gauche.

La région dorso-lombaire présente un aspect particulier ; elle est aplatie, les courbures normales ont disparu. Les mouvements d'extension et de flexion de la colonne dorso-lombaire sont abolis, ceux de rotation et d'inclinaison latérale très limités. Le coccyx paraît ankylosé en flexion sur le sacrum.

Dans les autres jointures, les mouvements sont libres. La colonne cervicale est intacte. Le jeu des articulations costo-vertébrales permet l'expansion normale de la cage thoracique. Rien du côté des articulations des membres supérieurs ; le mouvement d'abduction du bras droit seul est un peu limité, le malade ne peut pas élever verticalement ce bras comme il le fait du côté opposé. Les arcades dentaires peuvent s'écarter de plus de 5 centimètres.

La recherche de presque tous ces mouvements provoque de gros craquements. Ces craquements sont particulièrement intenses dans les articulations cervicales; scapulo-humérales, sterno-claviculaires et temporo-maxillaires.

Quand le malade se tient debout, immobile, la fatigue survient très vite et pour que cette position puisse être supportée quelque temps et que le tronc ne bascule pas en avant, le malade est obligé de s'appuyer solidement sur une canne qu'il tient en avant de lui avec les deux mains.

Il peut marcher sans canne mais avec une extrême difficulté ; il fait de tout petits pas. Le mouvement se fait autour d'un axe transversal passant par les articulations des genoux et à chaque pas, le tronc s'incline alternativement à droite et à gauche.

Pour s'asseoir, il tourne le dos à la chaise, se cramponne au dossier avec les deux mains portées en arrière et se laisse tomber sur le siège.

Il ne peut ramasser un objet à terre ; sans point d'appui, il tomberait en avant.

Pour se coucher il appuie ses fesses sur le bord du lit, jette les bras en arrière, s'accroche aux draps avec les mains, se laisse tomber en arrière puis pivote autour de son bassin, les pieds se portant en sens inverse de la tête jusqu'à ce qu'il ait gagné le milieu du lit.

Le malade ne peut pas s'habiller seul ; il lui est impossible de mettre ses chaussettes, ses souliers, son pantalon.

L'examen des divers appareils n'offre rien à signaler.

L'analyse des urines cependant présente un certain intérêt. Elles sont rares (900 gr. en 24 heures), faibles en sulfates et phosphates, contiennent une petite quantité d'albumine et une notable proportion d'indican.

M. Nélaton pose le diagnostic de spondylose rhyzomélique et conseille une intervention destinée à rendre la mobilité aux articulations coxo-fémorales. M. Marie auquel notre maître demande conseil, confirme le diagnostic et approuve l'opération.

Opération le 12 *octobre* 1901. — Le malade est anesthésié au chloroforme et opéré de la façon suivante :

Incision de 15 centimètres longeant le bord antérieur du fémur et du grand trochanter et dépassant de 3 centimètres environ le sommet de cette tubérosité. Le bistouri arrive au contact de l'os et dégage le trochanter que le doigt reconnaît. Puis, le doigt guidant le bistouri, la face antérieure du col fémoral est découverte. Cette face est dénudée aussi loin que possible avec la rugine ; le doigt fait le tour du col et reconnaît la fusion *osseuse* de la tête fémorale avec le cotyle.

Un ciseau concave large est alors frappé en haut, en bas puis au milieu de la masse osseuse qui unit le col fémoral au bassin ; on achève la section en imprimant des mouvements à la cuisse, un craquement se fait entendre et le membre peut être mobilisé.

Agrandissement au ciseau-gouge de la nouvelle cavité osseuse créée à la place de l'ancien cotyle.

Puis, après régularisation de l'extrémité du col, un large ruban musculaire long de 12 centimètres, taillé dans le muscle *tenseur du fascia lata* est interposé entre la nouvelle cavité cotyloïde et le moignon du col fémoral mais *son extrémité libre n'est pas fixée par des sutures.*

Drainage avec un tube en caoutchouc sortant par l'angle inférieur de la plaie. Sutures des muscles au catgut, de la peau au crin de Florence. Pansement aseptique.

Un appareil à extension continue est placé de suite après l'opération par M. Hennequin.

Suites opératoires. — Le 3 *novembre* le pansement est retiré, le drain et les fils sont enlevés. La plaie est réunie par première intention, il ne reste plus, à sa partie inférieure, que l'orifice par lequel sortait le drain. Tous les mouvements sont rétablis dans la néarthrose et se font facilement quand on cherche à les provoquer. Nouveau pansement qui est retiré le 13 et remplacé par un pansement au collodion.

Dès le premier pansement, la cuisse est mobilisée méthodiquement.

Le résultat étant très satisfaisant, M. Nélaton songeait à opérer le côté opposé lorsque le malade commença à se plaindre de douleurs cuisantes dans le genou.

2 *janvier*. — Nous retirons l'appareil extenseur et nous constatons qu'il a produit une large eschare au niveau de la tête du péroné et la paralysie du nerf sciatique poplité externe. Il y a, en effet, chute du pied, atrophie des muscles antéro-externes de la jambe, anesthésie du territoire sensitif du nerf. Le pied est œdématié. Les divers mouvements sont toujours conservés dans la hanche droite.

7. — Le malade se lève et essaie de faire quelques pas. La marche est très imparfaite en raison de la chute du pied et de la raideur du genou.

20. — La plaie résultant de la chute de l'eschare est tout à fait cicatrisée, l'œdème du pied a disparu mais la paralysie persiste sans modifications.

28. — On commence les massages et l'électrisation du membre et on continue la mobilisation de la cuisse.

Dès la fin de janvier, le malade se lève tous les jours mais ne peut faire que quelques pas.

9 *juillet* 1902. — Neuf mois après l'opération, nous examinons à nouveau le malade.

Nous constatons des mouvements très nets dans la hanche mais peu étendus. L'abduction et l'adduction sont vite limitées.

La paralysie a persisté. Le pied est fléchi, légèrement œdématié, la peau de la jambe est glabre et luisante. Tous les muscles du membre sont atrophiés.

La marche n'est pas plus facile qu'avant l'opération, même moins facile puisque le malade est obligé de se servir de béquilles et qu'il doit relever le pied avec des lacets pour empêcher les orteils de traîner sur le sol.

En résumé, le malade n'a pas bénéficié de l'opération, le résultat est mauvais. Ce mauvais résultat n'est pas dû à la réankylose de la hanche, il tient à la pose défectueuse de l'appareil extenseur, et peut être évité facilement. Le fait important, est que la hanche reste mobile neuf mois après l'opération ; si les mouvements ont peu d'amplitude, cela tient à ce que le lambeau non fixé a dû se déplacer et, qu'en raison de la paralysie du nerf on a renoncé à mobiliser la cuisse peu de temps après l'opération.

CHAPITRE VI

Articulation fémoro-rotulienne.

On peut, assez facilement, rendre la mobilité au genou ankylosé, lorsque la perte des mouvements résulte d'une soudure partielle et récente entre la rotule et le fémur et que le reste du cartilage est intact.

Il suffit, dans ces cas, de sectionner la zone adhérente en introduisant entre les os un bistouri ou un ciseau, puis, pour éviter la récidive de mobiliser méthodiquement la rotule ou, comme le conseille Ollier (1), de fléchir le tibia de manière à faire correspondre la surface cruentée avec la surface cartilagineuse des condyles. Dans quelques cas, très rares, il est vrai, il n'est même pas besoin d'une opération sanglante. C'est ainsi qu'Ollier a pu briser une adhérence osseuse en donnant un vigoureux coup de maillet sur le bord externe d'une rotule protégée par une compresse pliée en plusieurs doubles et que Hueter (2) a pu arriver au même résultat en frappant sur un coin de bois dont l'arête avait été insinuée sous l'un des côtés de la rotule.

Malheureusement lorsque les adhérences entre les deux os sont très étendues, on réussit très rarement à obtenir une guérison permanente par la simple section des adhérences et la mobilisation de la rotule ; le plus souvent, l'ankylose se reproduit et le genou perd à nouveau sa mobilité.

C'est pour éviter ces récidives qu'Helferich (3) a proposé, après libération de la rotule au ciseau, d'interposer à cet os et au fémur un lambeau musculaire emprunté au *vaste interne*. Helferich a démontré par dessins la possibilité de cette opération, mais ne l'a pas exécutée, et c'est Cramer qui, sans connaître le travail du chirurgien de Greifswald, a fait la première intervention par ce pro

(1) Ollier, *Traité des résections*, t. III, p. 332.
(2) Cité par Cramer.
(3) Helferich, *Congrès des naturalistes allemands*, 1899.

cédé. L observation publiée par l'auteur contenant une technique très détaillée, il nous semble inutile d'en faire un chapitre spécial.

Obs. XXXII. — M. Cramer, in *Congrès de la Société allemande de chirurgie*, 1901.

Ankylose bilatérale de la rotule, fibreuse à droite, osseuse à gauche. — Libération de la rotule droite par section des adhérences. — Guérison. — Libération de la rotule gauche par ostéotomie. — Récidive. — Nouvelle opération suivie d'interposition musculaire. — Persistance de la mobilité.

Mlle F..., 16 ans, entrée à l'hôpital Saint-Joseph de Munich en septembre 1898.

Famille bien portante. La malade a joui d'une bonne santé jusqu'à l'âge de 14 ans. A cet âge, elle fut atteinte de douleurs dans les genoux, les coudes, les poignets et dans les petites articulations des doigts. Les jointures gonflées s'enraidirent petit à petit. Deux mois avant son entrée à l'hôpital, la malade pouvait encore marcher, faire des travaux manuels et même jouer du piano, mais son mal s'aggrava rapidement.

Quand je la vis, les mains étaient tout à fait déformées, les doigts fléchis et inclinés en dedans, les genoux tellement fléchis que la marche était impossible.

Pensant à la possibilité d'une syphilis congénitale, je prescrivis l'iodure de potassium et j'obtins un résultat incontestable sur la douleur et le gonflement des articulations.

Environ 14 jours plus tard, j'essayai d'étendre le genou au moyen de l'extension forcée ; j'obtins peu de succès, car cette manœuvre était mal supportée. J'eus alors recours à l'appareil extenseur du genou de Bush.

Après quelques semaines, je réussis à obtenir une extension presque complète (170°) de l'une d'abord, puis de l'autre jambe. Je plaçai alors les deux jambes dans des appareils plâtrés que la malade gardait pendant la nuit et la plus grande partie de la journée et avec lesquels elle pouvait un peu marcher.

Plusieurs fois, je fis essayer de mobiliser les genoux par des mouvements passifs, des massages, etc... ; la douleur vive déterminée par ces manœuvres ne permit pas d'obtenir le résultat cherché. L'administration d'iodure fut continuée avec succès, mais dut être fréquemment interrompue à cause de palpitations cardiaques et d'autres incidents analogues.

Le 30 novembre, la malade pouvait traverser la salle et quitta l'hôpital sur sa demande. Chez elle, on put, par des massages, redresser complètement la jambe droite, mais la mobilité fut impossible à obtenir.

Au printemps 1899, la malade revint à l'hôpital ; je constatai que les deux rotules étaient ankylosées et que les articulations fémoro-tibiales présentaient une légère mobilité. Je proposai alors la mobilisation forcée de la rotule. J'essayai d'abord à droite en employant la mé-

thode de Hueter. Je n'obtins aucun résultat et huit jours après j'entrepris une mobilisation sanglante, comme je l'avais déjà fait dans beaucoup d'autres cas.

Je fis le long du bord interne de la rotule une incision de 8 centimètres. J'ouvris l'articulation, et je soulevai la rotule avec un fort levier. Avec un bistouri, je libérai complètement l'os de ses adhérences au fémur.

Je fis ensuite la suture de l'incision et fis placer la jambe en extension dans une attelle de Volkmann.

Dix jours après l'opération, je retirai l'appareil et je constatai que la rotule était de nouveau ankylosée.

Je fis endormir la malade et, pendant l'anesthésie, je pus immobiliser l'os. Je fis pratiquer des mouvements passifs et commençai une cure médico-mécanique qui réussit au point qu'en automne 1899, le genou pouvait être fléchi et étendu comme à l'état normal.

La patiente était alors en état de faire de longues courses et de monter des escaliers. La marche augmenta la force du membre inférieur gauche et la douleur disparut complètement dans le genou du même côté.

Le bon résultat obtenu du côté droit fit que la malade désira très vivement obtenir la mobilité de son genou opposé.

Elle se fit pour la troisième fois recevoir à l'hôpital en mai 1900.

Après avoir essayé de nouveau sans succès la méthode de Hueter, j'entrepris de répéter l'opération sanglante telle que je l'ai décrite pour le côté droit. J'avais espéré que l'opération serait plus facile à gauche, mais je me trouvai très désillusionné.

Il me fut impossible de mobiliser la rotule avec le bistouri et le levier, même après une seconde incision faite le long de son bord externe. Je dus prendre le ciseau et le maillet pour séparer les deux os qui étaient fusionnés dans toute leur étendue.

Après avoir aplani les rugosités produites par les coups de marteau et bien que je craignisse une récidive, je me contentai de terminer l'opération comme je l'avais fait pour le côté droit. J'avais bien eu l'idée pendant l'opération de placer entre les deux os un corps étranger, mais je n'avais rien préparé et je ne savais pas quoi interposer.

Pendant les premières semaines qui suivirent l'opération, les mouvements du genou étaient si parfaits que j'espérais pouvoir maintenir la mobilité de la rotule. Il n'en fut malheureusement rien. La rotule devint de moins en moins mobile et six semaines après l'opération, elle était aussi solidement fixée qu'autrefois.

Je fis alors quelques recherches dans la littérature chirurgicale et le résultat fut que je proposai à la malade l'essai de l'interposition d'un lambeau musculaire.

Elle y consentit et, après s'être reposée quelques semaines, revint à l'hôpital.

Opération le 27 *novembre* 1900. — J'incisai sur l'ancienne cicatrice. En voulant dégager à nouveau la rotule, j'entrai trop profondément

dans le condyle interne du fémur, si bien que je détachai un épais morceau osseux long d'environ 5 centimètres et large de 2 cent. 1/2. Mon erreur s'explique par ce fait que les points de repère qui auraient pu me guider manquaient par suite des modifications dues à l'opération précédente.

Je prolongeai ensuite l'incision interne en haut, sur la partie inférieure de la cuisse, de façon à mettre largement à nu le *muscle vaste interne*. Je coupai la totalité du muscle en travers, à un travers de main au-dessus de l'articulation. Je détachai le lambeau jusqu'à son insertion sur le tendon. Je le retournai en bas autour de l'insertion comme axe, de telle façon que ce lambeau venait se placer sur les condyles du fémur et séparait les deux os l'un de l'autre. Je le suturai dans cette position aux parties molles voisines. Je suturai ensuite la peau, sauf sur une petite étendue qui fut elle-même fermée deux jours après.

14 jours après l'opération, je procédai à la première mobilisation de la rotule, et je répétai ensuite cette manœuvre d'une façon méthodique.

Jusqu'à maintenant, c'est-à-dire 4 mois et demi après l'opération, la rotule est restée mobile, de telle sorte qu'il me semble qu'on peut éliminer toute crainte de récidive. La malade peut étendre elle-même la jambe.

Malheureusement, l'aptitude à la marche n'est pas encore bien grande, cela tient à d'autres obstacles résultant et de la longue durée de l'inflammation du genou et de sa nature.

Néanmoins le résultat cherché est obtenu. La rotule reste mobile et peut, dans une certaine mesure, remplir son rôle physiologique.

Cette observation démontre donc que, même dans les cas graves d'ankylose osseuse de la rotule avec le fémur, on peut, ainsi que l'avait déjà pensé Helferich, obtenir la guérison par l'interposition d'un lambeau musculaire entre les os libérés.

INDEX BIBLIOGRAPHIQUE

Abbe. — *New York medical Journal*, avril 1880.

Areilza et **Arregui.** — *Congrès de Madrid*, 1903.

Aronssohn. — *Gazette hebdomadaire*, 1863, p. 578.

Bérard. — *Dictionnaire en 30 volumes*, 1838, article Mâchoire, t. XVIII, p. 440.

Berger. — Résection orthopédique ostéoplastique avec interposition musculaire pour remédier à une ankylose fibreuse due à une arthrite plastique et compliquée d'une paralysie du nerf cubital. *Bull. Soc. chir.*, 1903, p. 998.

Berger et **Banzet.** — *Chirurgie orthopédique*, p. 179, 214, 385, 436. Paris, 1904, G. Steinheil, éd.

Bottini. — Communicazione alla *Regia Accademia di med. in Torino*, 1872.

Bruns (Von). — *Handbuch der praktischen Chirurgie*, 1857, t. II, p. 214.

Bilezynski. — *Przeglad Chirurgiczny*, Bd. III, p. 549. Analysé in *Centr. f. Ch.*, 1898, p. 288.

Capony. — Thèse de Lyon, 1892.

Carnochan. — *New York med. and Surg. Journal*, janvier 1847, t. VI, n° 16, p. 59.

Chavasse. — *Bull. Soc. chir.*, 1896, p. 815, 1900, p. 54.

Chlumskij. — Sur le retour de la mobilité dans les ankyloses articulaires. *Centralb. für Chir.*, 1900, n° 37, p. 921.

Cornil et **Coudray.** — Evolution anatomique des fractures mobilisées dans le but de provoquer des pseudarthroses. Rôle des muscles dans la consolidation des fractures et dans les pseudarthroses. *Revue de chir.*, 10 juillet 1904.

Coville. — Ankylose. Résection de l'articulation scapulo-humérale. Interposition musculaire. Bon résultat. Rapport de M. Nélaton. *Bull. Soc. chir.*, décembre 1903, p. 1185.

Cramer. — Ueber die Lösung der verwachseren Kniescheibe. *Deutsche Gesellschaft für Chir.*, avril 1901, p. 515.

Delbet. — Résection du coude. *Bull. Soc. chir.*, 1903, p. 1172.

Deramé. — *De l'ankylose temporo-maxillaire et de son traitement chirurgical.* Thèse de Paris, 1898. G. Steinheil, éd.

Diffenbach. — *Chirurgie opératoire*, 1858.

Duplay. — Du resserrement des mâchoires et de son traitement par

les procédés d'Esmarch et de Rizzoli. *Archives gén. méd.*, 1864, 6e série, t. IV, p. 464.

Esmarch. — Congrès de Göttingen 1853. *Die Behandlung der narbigen Kieferklemme durch Bildung eines künstlichen Gelenkes in Unterkiefer.* Kiel, 1859, traduit par Verneuil in *Archives gén. méd.*, 1860, 5e série, t. XV, p. 44.

Farabeuf. — *Précis de manuel opératoire*, 4e édit., p. 742 et 960.

Foderl. — *Prager Zeitschrift für Heilkunde*, Bd. 16-4. *Centralb. für Chir.*, 1896, S. 104.

Fondet. — *Traitement de l'ankylose temporo-maxillaire par l'ostéotomie de la branche montante suivie d'interposition musculaire.* Thèse de Lyon, 1895.

Frœlich. — *IIIe Congrès de chirurgie orthopédique de Berlin*, 5 avril 1904.

Glück. — *XXXIe Congrès de chirurgie allemand*, 2-5 avril 1902. Analyse in *Centralb. f. chir.*, 1902.

Helferich. — Ein neues Operation verfahren zur Heilung der Knöchernen Kiefergelenkankylose, *XXIIIe Congrès de chir. allem.*, 1894, p. 505. Analysé in *Centralblatt für Chir.*, 1894, suppl., p. 35.

— *Geschäftsberieht der Naturfoscherversammlung in Münehen*, S. 127, 1899.

Heath. — Four cases of the closury of the jans, three of whies were treater by renovel of the condyle and neck of the jaw. *British med. Journ.*, 1884, p. 1, 190.

Henle. — In Thèse A. Lesser. Tubingen, 1898, append., p. 44.

Humphry. — *The association med. Journ.*, 1856.

Jourdanet. — De l'osteotomie trochantérienne suivie d'interposition musculaire dans le traitement de certaines ankyloses vicieuses de la hanche. *Province méd.*, septembre 1896, p. 464.

Kœnig. — *Deutsche Zeitschrift für Chir.*, 1878, t. X, p. 26.

Kusnetzow. — Traitement opératoire de l'ankylose de la mâchoire inférieure avec résection de l'apophyse articulaire et transplantation d'un lambeau musculaire. *Wratch*, 1898, p. 1275 et 1311. Analyse in *Presse méd.*, 1899, t. I, p. 115.

Lentz. — Ankylose osseuse de la mâchoire inférieure, résection du col du condyle avec interposition du muscle temporal entre les surfaces de section. *Congrès français de chir.*, 1895, p. 113.

Lesser (Alexander). — *Beitrag zur Kenntnis der Ankylosis Mandibula Vera.* Thèse de Tübingen, 1898.

Levrat. — Opération de Rizzoli-Esmarch. *IIIe. Cong. franç. de chir.*, 1888, p. 652.

Mathé. — *Reeherches sur les résultats fournis par l'opération d'Esmarch.* Thèse de Paris, 1864.

Monod et Vanverts. — *Traité de teehnique opératoire*, p. 148.

Mikulicz. — In Thèse de Lesser.

Narath. — *Centralb. für Chirur.*, 1896, S. 104.

Nélaton. — De l'interposition musculaire dans le traitement des ankyloses osseuses. *Bull. Soc. chir.*, 1902, p. 687.

— Du traitement de l'ankylose du poignet d'origine blennorrhagique. *Revue d'Orthopédie*, janvier 1905.

Ollier. — *Traité des résections*, t. II et III.

Ombrédanne. — In article Nélaton, *Revue d'Orthopédie*, 1905.

Quénu. — Interposition fibro-musculaire dans une résection pour ankylose. *Bull. Soc. chir.*, juillet 1902, p. 724.

— Interposition de parties molles entre les surfaces osseuses dans les résections pour ankyloses. *Bull. Soc. chir.*, 1903, p. 1124.

Ranke. — *In Verhandlungen der Deutschen Gesellschaft für Chir.*, *XIV. Congress*, 1885.

Rhéa Barton. — *The Lancet*, 1826.

Richet. — *Des opérations applicables aux ankyloses.* Th. agrég., 1850, p. 84.

Rizzoli. — *Bull. della s. med. chir. di Bologna*, février 1858.

— *Bull. Soc. chir.*, novembre 1860.

Rouault (Henri). — *Ankylose de la hanche, ostéotomie, résection orthopédique, interposition musculaire.* Thèse de Paris, 1900.

Roser. — Zur Behandlung der Kiefergelenkankylose. Congrès de Wiesbaden. *Centralb. für Ch.*, 1898, n° 5, p. 122.

Rochet. — Ostéotomie de la branche montante avec interposition musculaire dans l'ankylose temporo-maxillaire unilatérale. *VIIIe Congrès chir.*, session de Lyon, 1894, p. 485 et *Archives prov. de chir.*, 1896, t. IV, p. 125.

— Valeur de la voie d'approche antérieure pour certaines résections de la hanche. *Revue de chir.*, 10 avril 1900.

Schmidt. — Résection du condyle maxillaire inférieur avec interposition musculaire d'après le procédé de Rochet. *Khirurgia*, Moscou, 1899, t. VI, n° 31.

Schulten (de). — *Nord. med. Arkiv*, Bd. IX, 1878.

Verneuil. — Articles sur la constriction des mâchoires. *Archives gén. méd.*, 1870, t. XV, p. 174-284 ; *Gazette hebd. de méd. et chir.*, 1863, p. 97 et suiv.

— Résultats obtenus en France par l'opération d'Esmarch. Examen des causes d'insuccès et moyens d'y remédier. *Gaz. hebd.*, 1863, n° 7, p. 101.

Zipfel. — *De l'ankylose osseuse de l'articulation temporo-maxillaire au point de vue de son traitement chirurgical.* Thèse de Paris, 1886. G. Steinheil, éd.

TABLE DES MATIÈRES

Pages

INTRODUCTION . . . . . .

PREMIÈRE PARTIE

CHAPITRE I. — **Choix de la substance à interposer. — Supériorité de l'interposition musculaire** 13

CHAPITRE II. — **Indications et contre-indications** 20

Siège de l'ankylose. 20
Nature de l'ankylose.. 25
Age. 28

DEUXIÈME PARTIE

TECHNIQUE OPÉRATOIRE.

CHAPITRE I. — **Mâchoire**. 29

Résection du condyle. 34
Ostéotomie de la branche montante 44
Ostéotomie du corps du maxillaire. 48

CHAPITRE II. — **Epaule** 64

CHAPITRE III. — **Coude** 71

Incision postérieure 71
Incisions latérales 81

CHAPITRE IV. — **Poignet**. 111

CHAPITRE V. — **Hanche** 120

Ostéotomie intratrochantérienne. 121
Ostéotomie enarthrodiale de l'ankylose et résection orthopédique. 123

CHAPITRE VI. — **Articulation fémoro-rotulienne**. 136

INDEX BIBLOGRAPHIQUE 141

Imp. J. Thevenot, Saint-Dizier (Haute-Marne).

(5861)